

**THAIZA SAVARIS**

**INTOXICAÇÃO EXPERIMENTAL PELAS SEMENTES DE  
*Crotalaria lanceolata* E. Mey. (*Fabaceae*) E *Crotalaria pallida* Aiton.  
(*Fabaceae*) EM FRANGOS DE CORTE (*Gallus gallus domesticus*)**

Dissertação apresentada ao Curso de Pós-graduação em Ciências Animal da Universidade do Estado de Santa Catarina, como requisito parcial para obtenção do grau de Mestre em Ciências Animal na área de concentração de Patologia Veterinária.

Orientador: Dr. Aldo Gava

**LAGES, SC  
2016**

Ficha catalográfica elaborada pela autora, com auxílio do  
programa de geração automática da Biblioteca Setorial do  
CAV/UEDESC.

Savaris, Thaiza  
INTOXICAÇÃO EXPERIMENTAL PELAS SEMENTES DE  
*Crotalaria lanceolata* E. Mey. (Fabaceae) e  
*Crotalaria pallida* Aiton. (Fabaceae) em frangos de  
corte (*Gallus gallus domesticus*) / Thaiza Savaris.  
- Lages, 2016.  
79 p.

Orientador: Aldo Gava  
Dissertação (mestrado) - Universidade do Estado de  
Santa Catarina, Centro de Ciências  
Agroveterinárias, Programa de Pós-Graduação em  
Ciência Animal, Lages, 2016.

1. Plantas hepatotóxicas. 2. Alcaloides  
pirrolizidínicos. 3. Intoxicação por *Crotalaria*  
sp.. 4. Frangos de corte. I. Gava, Aldo. II.  
Universidade do Estado de Santa Catarina. Programa  
de Pós-Graduação. III. Título.

**THAIZA SAVARIS**

**INTOXICAÇÃO EXPERIMENTAL PELAS SEMENTES DE  
*Crotalaria lanceolata* E. Mey. (*Fabaceae* E *Crotalaria pallida* Aiton  
(*Fabaceae*) EM FRANGOS DE CORTE (*Gallus gallus domesticus*)**

Dissertação apresentada ao curso de Pós-graduação em Ciência Animal da Universidade do Estado de Santa Catarina como requisito parcial para obtenção do grau de Mestre em Ciência Animal na área de concentração de Patologia Veterinária.

**Banca examinadora:**

Orientador: \_\_\_\_\_

Prof. Dr. Aldo Gava  
Departamento de Medicina Veterinária - CAV/UDESC

Membro: \_\_\_\_\_

Prof. Dr. David Driemeier  
Universidade do Rio Grande do Sul - UFRGS

Membro: \_\_\_\_\_

Profa. Dra. Renata Assis Casagrande  
Departamento de Medicina Veterinária – CAV/UDESC

**Lages, 29/07/2016.**



Aos meus amados pais, Neimar Savaris e  
Tania Maria Bianchi Savaris.  
Penso em vocês todos os dias.



## AGRADECIMENTOS

A DEUS, que põe a favor de tudo e de todos Sua onisciência, onipresença, onipotência, e é só o que nos salva.

À minha família, Neymar, Tania, Júnior e Tatiana, que traduz todo o amor, respeito e gratidão que sinto. E a Belinha, Boris e Nina, nossa família seria incompleta sem os seres de quatro patas.

Ao professor Aldo Gava, que me acolheu e deu a oportunidade de aprender com o exemplo de pessoa e profissional que é. Sinto-me imensamente honrada.

A professora Claudia Pies Biffi, que desde a graduação me orienta e ampara, com paciência e compreensão.

Às Professoras Sandra e Renata por dividir sua sabedoria e pela disposição.

A toda equipe do Laboratório de Patologia Animal, do doutorado, mestrado, bolsistas, estagiários e funcionários, muito obrigada.

Em especial as pessoas maravilhosas que tive o privilégio de conviver, Daiane Ogliari, Nathalia Wicpolt, Raissa Moraes, Camila Evangelista, Francieli Molossi, Elaine Melchiorretto e Amanda Carvalho.

A Sabrina Corrêa, Douglas Bandeira, Leandro della Picolla, Célio Pereira Filho, Nayara Vivan, Pricila Krahl, Marina Bortoluzzi, Michele Viana, Aline Siviero e Heloísa Wagner. Obrigada pelo carinho e amizade.

À Universidade do Estado de Santa Catarina, pelo apoio ao projeto. A CAPES pela concessão de bolsa. À professora Roseli Lopes Bortoluzzi pela classificação botânica.

Gratidão.





“Porque cada um, independente das habilitações que tenha, ao menos uma vez na vida fez ou disse coisas muito acima da sua natureza e condição, e se a essas pessoas pudéssemos retirar do quotidiano pardo em que vão perdendo os contornos, ou elas a si próprias se retirassem de malhas e prisões, quantas mais maravilhas seriam capazes de obrar, que pedaços de conhecimento profundo poderiam comunicar, porque cada um de nós sabe infinitamente mais do que julga e cada um dos outros infinitamente mais do que neles aceitamos reconhecer.”

José Saramago (A Jangada e a Pedra)



## RESUMO

SAVARIS, Thaiza. **Intoxicação experimental pelas sementes de *Crotalaria lanceolata* E. Mey. (Fabaceae) e *Crotalaria pallida* Aiton. (Fabaceae) em frangos de corte (*Gallus gallus domesticus*).** 2016. 79p. Dissertação (Mestrado em Ciência Animal) – Universidade do Estado de Santa Catarina. Programa de Pós Graduação em Ciência Animal, Lages, 2016. *Crotalaria lanceolata* e *Crotalaria pallida* são leguminosas presentes na maioria do território brasileiro. Inicialmente foram utilizadas como adubação verde e devido sua fácil disseminação são consideradas invasoras de culturas. Através da colheita mecanizada das lavouras de soja e milho pode ocorrer contaminação destes grãos com as sementes dessas espécies e entrar na formulação de ração para animais de produção. O gênero *Crotalaria* spp. possui alcaloides pirrolizidínicos de ação tóxica. A maioria das espécies desse gênero causam lesões hepáticas, com evolução aguda ou crônica. Frangos de corte de um dia e 28 dias de vida foram alojados no aviário experimental localizado no Setor de Avicultura do CAV/UDESC. Os frangos de corte foram divididos em grupo I (sementes de *C. pallida*), grupo II (sementes de *C. lanceolata*) e grupo controle. Os grupos I e II foram divididos em cinco subgrupos, com oito frangos cada, que a partir do sétimo dia de vida, receberam doses contínuas de 0,4%, 0,8%, 2,5% e doses únicas de 15% e 25%. Quatro frangos de cada grupo foram sacrificados aos 28 dias, completando 21 dias de consumo das sementes, e os quatro restantes aos 42 dias de vida, completando 35 dias de consumo das sementes. Também foram conduzidos experimentos com as sementes dessas duas plantas com aves de 28 dias, as quais foram divididas em cinco grupos com quatro aves por grupo, para receberem durante vinte dias as doses de 1% e 2% de

sementes de *C. pallida* e *C. lanceolata* na ração, respectivamente. Estas aves foram sacrificadas ao completarem 80 dias de vida. Sementes de *Crotalaria lanceolata* demonstraram maior toxicidade para frangos de corte do que sementes de *Crotalaria pallida* fornecidas a partir do sétimo dia de vida das aves. Os sinais clínicos foram inapetência, penas arrepiadas e diarreia acastanhada. Na macroscopia observou-se edema subcutâneo, ascite, hidropericárdio, fígado de coloração amarelada com hipertrofia e, ou, atrofia, evidenciação do padrão lobular e vesícula biliar distendida. As lesões histológicas estavam presentes na maioria das aves e caracterizaram-se por tumefação e degeneração vacuolar de hepatócitos. Nas aves que manifestaram alterações clínicas e lesões macroscópicas, havia megalocitose, cariomegalia, hiperplasia do epitélio biliar, leve, esferoides eosinofílicos e invaginação nuclear com perda da arquitetura dos cordões de hepatócitos.

**Palavras-chave:** Plantas hepatotóxicas, alcaloides pirrolizidínicos, intoxicação por *Crotalaria* sp., frangos de corte.



## ABSTRACT

SAVARIS, Thaiza. **Experimental poisoning by *Crotalaria lanceolata* E. Mey. (Fabaceae) and *Crotalaria pallida* Aiton. (Fabaceae) seeds in poultry (*Gallus gallus domesticus*).** 2016. 79 p. Dissertação (Master in Animal Science) - University of the State of Santa Catarina. Postgraduate Program in Animal Science, Lages, 2016.

*Crotalaria lanceolata* E. Mey. and *Crotalaria pallida* Aiton. are leguminous found in most of Brazilian territory. It were initially used as green manure and due its easy spread now are considered crops invasive. Soybean and corn contamination can occur through the mechanical harvesting of these grains with the seed of *Crotalaria* spp. species and enter the production animals feed formulation. This genus has pyrrolizidine alkaloids of toxic action. Most species of plants of the genus can cause acute or chronic liver injury. Broiler chickens of one day and with 28 days of age were housed in the experimental aviary located at the Poultry Department of CAV/UEDESC. The broilers were divided into Group I (*C. pallida* seeds), Group II (*C. lanceolata* seeds) and control group. The Groups I and II were divided into five subgroups, each one with eight chickens, which received, from the seventh day of age, seeds at continual doses of 0,4%, 0,8% and 2,5%, and single doses of 15% and 25% in feed. Four broiler were sacrificed at 28 days old in each group, completing 21 days of seeds consumption, and the four remaining at 42 days old, completing 35 days of seeds consumption. Experiments were also conducted with seeds of both plants in 28 days old broiler, which were divided into five groups with four animals each group, to receive for twenty days the doses of 1% and 2% *C. pallida* and *C. lanceolata* seeds in feed, respectively. Broiler were sacrificed when they were 80 days old. *C. lanceolata* seeds showed higher toxicity for broilers than *C. pallida* seeds both supplied from the seventh day of bird life. Clinical signs

were inappetence, ruffled feathers and brown diarrhea. Macroscopically observed subcutaneous oedema, ascites, hydropericardium, yellowish liver with hypertrophy, or atrophy, pattern lobular evidenciation distended gallbladder. Histological lesions were present in most birds and is characterized by swelling and vacuolar degeneration of hepatocytes. The broiler which showed clinical and macroscopic lesions, had megalocytosis, karyomegaly, biliary epithelial hyperplasia, slight, eosinophilic spheroids and nuclear invagination with loss of hepatocyte cords architecture.

**Key words:** Hepatotoxic plants, pyrrolizidine alkaloids, intoxication by *Crotalaria* sp., broiler.





## LISTA DE ILUSTRAÇÕES

- Figura 1** - Representação esquemática da *Crotalaria lanceolata* E. Mey. A. Ramo com flor. B. Cálice. C. Estandarte (ventral). D. Estandarte (perfil). E. Ala. F. Carena. G. Androceu. H. Gineceu. I. Fruto. .... 26
- Figura 2** - Representação esquemática da *Crotalaria pallida* Aiton. A. Ramo com flores. B. Cálice. C. Estandarte (ventral). D. Estandarte (perfil). E. Ala. F. Carena. G. Androceu. H. Gineceu. I. Fruto. .... 29
- Figura 3** - A) *Crotalaria pallida* em inflorescência e seus frutos imaturos. B) *Crotalaria pallida* após a colheita do milho, no município de São João do Sul, SC. C) *Crotalaria lanceolata* em inflorescência e seus frutos maduros. .... 41
- Figura 4** - Mapa de Santa Catarina. Em destaque, o município de São João do Sul, onde foram coletadas as sementes de *Crotalaria lanceolata* e *Crotalaria pallida*. .... 42
- Figura 5** - Boxes utilizados para separação das aves em subgrupos de acordo com as dosagens de sementes fornecidas. .... 43
- Figura 6** - Organograma dos grupos e subgrupos formados de acordo com a dose de sementes de cada espécie de *Crotalaria* sp. fornecida na ração na primeira parte do experimento. .... 44
- Figura 7** - Organograma dos grupos e subgrupos formados de acordo com a dose de sementes de cada espécie de *Crotalaria* sp. fornecida na ração na segunda parte do experimento. .... 45
- Figura 8** - Fígado de frango abatido aos 42 dias. Intoxicação experimental pelas sementes de *C. pallida* 2,5% na ração. Cariomegalia moderada com tumefação e degeneração vacuolar de hepatócitos. (HE, obj. 400x). .... 50
- Figura 9** - Fígado de frango do grupo controle abatido aos 42 dias (HE obj.400x). .... 51

<b>Figura 10</b> – Ascite severa. Intoxicação experimental com sementes de <i>C. lanceolata</i> 1% na ração (grupo 1b).....	59
<b>Figura 11</b> – Fígado de frango. Tumefação, degeneração vacuolar de hepatócitos, megalocitose e cariomegalia, leve. Intoxicação experimental pelas sementes de <i>C. lanceolata</i> 1% na ração (HE, obj. 400x).....	60
<b>Figura 12</b> - Hipertrofia do fígado com coloração amarelada e padrão lobular evidente, vesícula biliar distendida e hidropericárdio. Intoxicação experimental pelas sementes de <i>C. lanceolata</i> 2% na ração (grupo 2b).....	61
<b>Figura 13</b> - A) Fígado de frango. Intoxicação experimental pelas sementes de <i>C. lanceolata</i> 2% na ração (grupo 2b). (HE, obj. 40x). B) Degeneração vacuolar, megalocitose, com perda da arquitetura dos cordões de hepatócitos, proliferação biliar, leve, e esferas hialinas (setas) (HE, obj.400x).....	62

## LISTA DE TABELAS

<b>Tabela 1</b> - Lesões macroscópicas observadas em frangos abatidos aos 28 dias de vida. Intoxicação experimental pelas sementes de <i>C. pallida</i> . .....	48
<b>Tabela 2</b> - Lesões macroscópicas observadas em frangos abatidos aos 42 dias de vida. Intoxicação experimental pelas sementes de <i>C. pallida</i> . .....	49
<b>Tabela 3</b> - Lesões microscópicas observadas em frangos abatidos aos 42 dias de vida. Intoxicação experimental pelas sementes de <i>C. pallida</i> . .....	51
<b>Tabela 4</b> - Lesões macroscópicas observadas em frangos abatidos aos 28 dias de vida. Intoxicação experimental pelas sementes de <i>C. lanceolata</i> . .....	52
<b>Tabela 5</b> - Lesões microscópicas observadas em frangos abatidos aos 28 dias de vida. Intoxicação experimental pelas sementes de <i>C. lanceolata</i> . .....	53
<b>Tabela 6</b> - Lesões macroscópicas observadas em frangos abatidos aos 42 dias de vida. Intoxicação experimental pelas sementes de <i>C. lanceolata</i> . .....	54
<b>Tabela 7</b> - Lesões microscópicas observadas em frangos abatidos aos 42 dias de vida. Intoxicação experimental pelas sementes de <i>C. lanceolata</i> . .....	55
<b>Tabela 8</b> - Lesões macroscópicas observadas em frangos abatidos aos 80 dias. Intoxicação experimental pelas sementes de <i>C. pallida</i> e <i>C. lanceolata</i> , 1% e 2% na ração. ....	57
<b>Tabela 9</b> - Lesões microscópicas observadas em frangos abatidos aos 80 dias. Intoxicação experimental pelas sementes de <i>C. pallida</i> e <i>C. lanceolata</i> , 1% e 2% na ração. ....	57

## LISTA DE SÍMBOLOS E ABREVIATURAS

% - porcentagem

cm - centímetro

g/kg – grama por quilograma

µg/g – micrograma por grama

m - metro

mm – milímetro

°C – Graus Celsius

APs – Alcalóides Pirrolizidínicos

CAV – Centro de Ciências Agroveterinárias

CETEA - Comitê de Ética em Experimentação Animal da UDESC

C. P. – *Crotalaria pallida*

C. L. – *Crotalaria lanceolata*

CFMV – Conselho Federal de Medicina Veterinária

D. U. – Dose única

SC – Santa Catarina

SNC – Sistema nervoso central

UDESC – Universidade do Estado de Santa Catarina

# SUMÁRIO

<b>1</b>	<b>INTRODUÇÃO.....</b>	<b>21</b>
<b>2</b>	<b>REVISÃO DE LITERATURA .....</b>	<b>23</b>
2.1	PLANTAS DO GÊNERO <i>Crotalaria</i> sp.....	23
2.2	GÊNERO <i>Crotalaria</i> : ASPECTOS BOTÂNICOS .....	24
2.2.1	<i>Crotalaria lanceolata</i> E. Mey.....	24
2.2.2	<i>Crotalaria pallida</i> Aiton.....	27
2.3	PRINCÍPIO TÓXICO.....	30
2.4	INTOXICAÇÃO POR <i>Crotalaria</i> spp.: EPIDEMIOLOGIA, ASPECTOS CLÍNICOS E PATOLÓGICOS .....	31
2.4.1	Intoxicação em ruminantes, equinos e suínos.....	31
2.4.2	Intoxicação em aves .....	34
<b>3</b>	<b>OBJETIVOS .....</b>	<b>39</b>
3.1	OBJETIVO GERAL.....	39
3.2	OBJETIVOS ESPECÍFICOS .....	39
<b>4</b>	<b>MATERIAL E MÉTODOS.....</b>	<b>40</b>
4.1	PRIMEIRA PARTE DO ESTUDO EXPERIMENTAL	43
4.2	SEGUNDA PARTE DO ESTUDO EXPERIMENTAL	45
<b>5</b>	<b>RESULTADOS.....</b>	<b>47</b>
5.1	PRIMEIRA PARTE DO ESTUDO EXPERIMENTAL	47
5.1.2	<i>Crotalaria pallida</i> Aiton.....	47
5.1.3	<i>Crotalaria lanceolata</i> E. Mey.....	52

5.2 SEGUNDA PARTE DO ESTUDO EXPERIMENTAL	55
<b>6 DISCUSSÃO</b> .....	<b>64</b>
<b>7 CONCLUSÕES</b> .....	<b>69</b>
<b>8 REFERÊNCIAS</b> .....	<b>70</b>

## 1 INTRODUÇÃO

As plantas do gênero *Crotalaria* sp. são leguminosas que foram introduzidas no Brasil com propósito de utilização na agricultura como adubação verde, mas comumente tornaram-se plantas invasoras de culturas (LORENZI, 2008).

Plantas desse gênero possuem alcaloides pirrolizidínicos de ação tóxica não só para animais (NOBRE et al., 2005) como também para humanos (WIEDENFELD; EDGAR, 2010). A intoxicação por alcaloides pirrolizidínicos é uma importante causa de mortalidade de animais na pecuária brasileira (LUCENA et al., 2010). As sementes podem contaminar grãos de cereais que servem como base na formulação de ração para animais de produção. As folhas e sementes de plantas deste gênero podem causar distúrbios respiratórios e, ou, hepáticos.

No Brasil, são descritos surtos espontâneos de intoxicação em bovinos pelas folhas e sementes de *C. pallida* (LEMOIS et al., 1997); *C. retusa* (NOBRE et al., 2004b) e *C. incana* (QUEIROZ et al., 2013); em ovinos pelas folhas de *C. retusa* (DANTAS et al., 2004; RIET-CORREA et al., 2011) e sementes (ANJOS et al., 2010), e pelas folhas de *C. pallida* (BORELLI, 2015); em equinos pelas sementes de *C. juncea* (NOBRE et al., 1994) e *C. retusa* (NOBRE et al., 2004a); e em suínos pelas sementes de *C. spectabilis* (UBIALI et al., 2011).

Intoxicação experimental foi reproduzida em bovinos com folhas de *C. pallida* (TOKARNIA; DÖBEREINER, 1982), *C. anagyroides* (TOKARNIA; DÖBEREINER, 1983) e sementes de *C. pallida* (BOGHOSSIAN et al., 2007); e em suínos com sementes de *C. spectabilis* (SOUZA et al., 1997; TORRES et al., 1997). Não há registro da ocorrência de intoxicação por *C. lanceolata* em qualquer espécie animal.

*Crotalaria lanceolata* E. Mey. e *Crotalaria pallida* Aiton. são consideradas espécies subespontâneas no Brasil (GARCIA et al., 2013). Estas duas espécies foram encontradas em meio aos campos cultivados no município de São João do Sul, litoral sul de Santa Catarina.

Garantir a saúde do plantel é fundamental para a manutenção das características produtivas das aves. Para a obtenção de um desenvolvimento competitivo, devem ser adotadas medidas que possibilitem a identificação e redução de riscos à saúde das aves e, por conseguinte, do homem. Tais medidas baseiam-se nas boas práticas de produção, dando condições de rastreabilidade dos insumos e dos procedimentos adotados durante todo o ciclo produtivo.

Apesar de não existirem relatos de intoxicação espontânea em aves domésticas através do consumo de ração contaminada por *C. lanceolata* ou *C. pallida*, o objetivo deste estudo foi avaliar a toxicidade das duas espécies caracterizando o quadro clínico e patológico da intoxicação e determinar as quantidades tóxicas para frangos de corte como modelo experimental. É de grande importância salientar a necessidade de identificação dos possíveis problemas gerados por essa intoxicação para a avicultura comercial.



## 2 REVISÃO DE LITERATURA

### 2.1 PLANTAS DO GÊNERO *Crotalaria* sp.

O gênero *Crotalaria* sp., pertencente à família Fabaceae, subfamília Papilionoideae (BIONDO et al. 2005), encontra-se amplamente distribuído no território brasileiro (LORENZI, 2008). Com aproximadamente 690 espécies distribuídas em regiões tropicais e subtropicais, o gênero é um dos maiores do grupo das Leguminosae (POLHILL, 1982; WILLIAMS; MOLYNEUX, 1987; GARCIA et al., 2013).

As espécies deste gênero são originárias da África. Foram introduzidas no Brasil para cultivo de cobertura do solo e fornecimento de adubo verde, melhorando a fertilidade do solo e atenuando problemas de erosão. Atualmente são utilizadas para combate de nematódeos de plantações, em programas de recuperação de áreas contaminadas com substâncias tóxicas, na produção de fibras para confecção de papel, na farmacologia e na medicina popular, através de infusões, podendo ser tóxica.

Em face da grande adaptabilidade e resistência, estas plantas desenvolvem, nos mais variados ambientes, como nas proximidades de rios, morros litorâneos, restingas, beiras de matas, campos e cerrados. São consideradas oportunistas e invasoras de culturas (LORENZI, 2008; FLORES; MIOTTO, 2005). Quarenta e duas espécies deste gênero foram reconhecidas no Brasil (FLORES, 2014).

As *Crotalarias* são vulgarmente conhecidas por “xique-xique”, “guizo-de-cascavel” ou “chocalho-de-cascavel”, pois o legume inflado e seco destas plantas, quando próximo à deiscência, produz um som semelhante ao de um chocalho ou guizo de cobra cascavel ao ser tocado (TOKARNIA et al., 2012; GARCIA et al., 2013).

As plantas deste gênero são comprovadamente tóxicas para várias espécies de animais (JONES et al., 1997). Embora a maioria delas provoque lesões hepáticas, de manifestação aguda ou crônica, algumas espécies afetam o sistema respiratório (TOKARNIA et al., 2012)

Sabe-se que em boas condições de oferta de alimento os animais não ingerem a planta, nem mesmo suas sementes (TOKARNIA et al., 2012), porém, existem relatos de intoxicação por ingestão da planta roçada, com oferta de alimento (BORELLI, 2015), por ingestão de grãos contaminados, ração, feno e silagem (TOKARNIA et al., 2012).

## 2.2 GÊNERO *Crotalaria*: ASPECTOS BOTÂNICOS

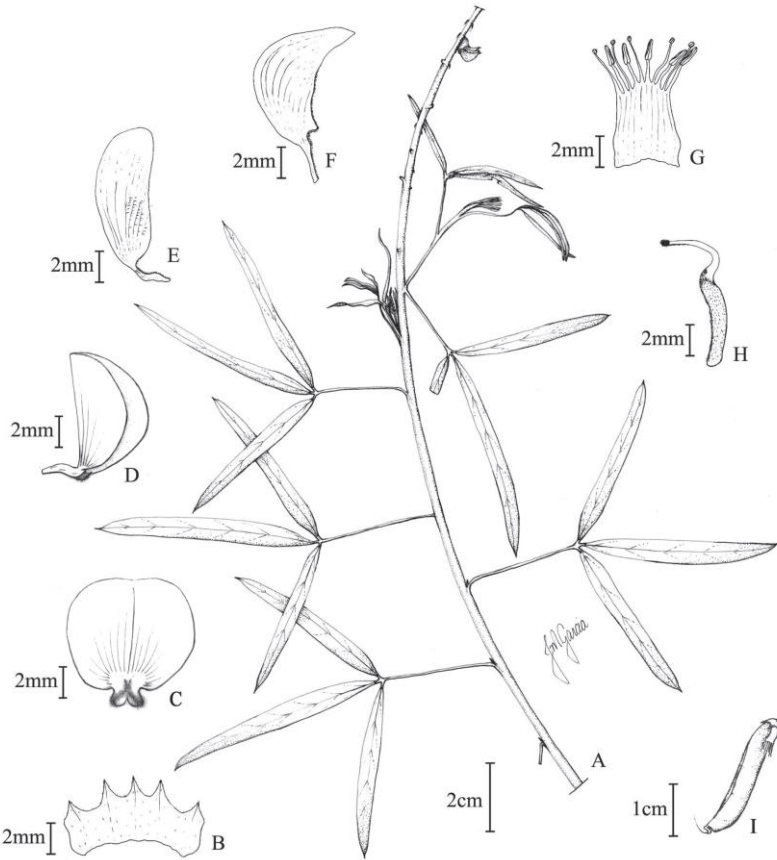
### 2.2.1 *Crotalaria lanceolata* E. Mey.

*Crotalaria mossambicensis* Klotzsch é sinônimo de *C. lanceolata*, uma planta perene que se reproduz por sementes. Floresce a partir da primavera, apresentando ciclo de 100 a 120 dias (KISSMANN, 1999). Em Santa Catarina, vem sendo muito utilizada em consorciamento com a cultura de mandioca (MATTOS; DANTAS, 1981; ANDRADE et al., 2008).

Segundo Garcia e colaboradores (2013), *C. lanceolata* é uma planta arbustiva, com caule de aproximadamente 1,1m de altura. Ramos pubéculos, sem alas internodais. Estípulas ausentes; folhas digitado-trifolioladas; pecíolo pubérulo, 2,3 - 3,5cm de comprimento, frequentemente mais curto que o folíolo terminal; folíolos lineares a lanceolados, base cuneada, ápice agudo-mucronulado, margens avermelhadas, face abaxial pubérula, a adaxial glabra. Racemos terminais, longos, de aproximadamente 12,6 – 15,6cm de comprimento, multifloros, flores distribuídas ao longo da ráquis; pedúnculo e ráquis pilosos; brácteas triangulares, persistentes; pedicelo ereto 0,3-0,5cm de comprimento, piloso; bractéolas triangulares, 0,05cm

de comprimento, persistentes, inseridas na base do cálice. Flores 0,7-0,9cm de comprimento, coloração amarelada; cálice 5-laciniado, 0,3-0,4cm de comprimento, externamente piloso, internamente glabro; lacínias livres, pilosas, menores que o tubo calicino; estandarte largo-elíptico, com estrias vináceas evidentes, glabro, exceto na unguícula, base com dois apêndices extensos até a unguícula, ápice emarginado; alas oblongas, com estrias vináceas pouco evidentes, curvas, glabras, exceto na base, base unguiculada, ápice arredondado; pétalas da carena arredondadas, 0,8-0,9 x 0,3-0,5cm, com estrias vináceas pouco evidentes, base unguiculada, ápice agudo, pouco prolongado, reto; estames 0,95-0,1cm de comprimento; ovário pubérulo, pubescente na sutura ventral, curto-estipitado; estilete curvo, 0,4-0,5cm de comprimento, glabro, exceto em uma linha abaxial na porção superior; estigma capitado. Legumes pêndulos, 2,3-3 x 0,4-0,6cm, negros, pubérulos, pubescentes na sutura ventral, ápice rostrado, curvo; estípites pilosos, 0,5mm comprimento. Número médio de 48 sementes por fruto, que possuem tegumento externo com coloração em variados tons de castanho (ANDRADE et al., 2008), amarelas a alaranjadas, 0,15-0,2 x 0,2 cm (Figura 1) (GARCIA et al., 2013).

**Figura 1** - Representação esquemática da *Crotalaria lanceolata* E. Mey. A. Ramo com flor. B. Cálice. C. Estandarte (ventral). D. Estandarte (perfil). E. Ala. F. Carena. G. Androceu. H. Gineceu. I. Fruto.



Fonte: GARCIA et al., 2013.

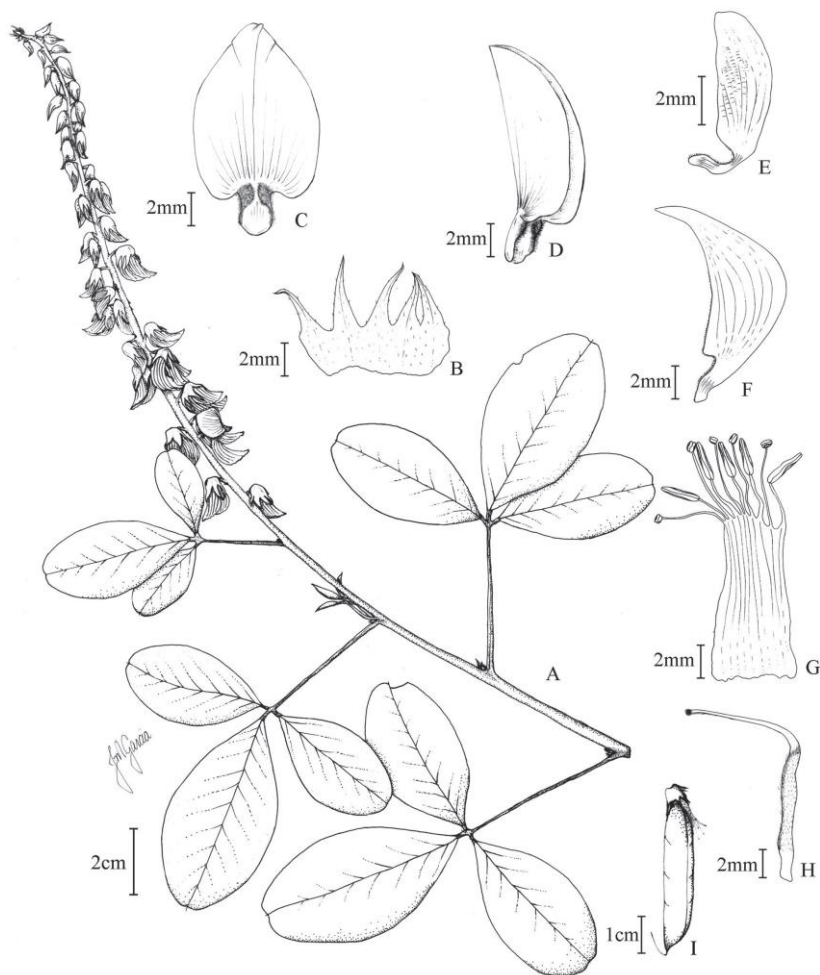
### 2.2.2 *Crotalaria pallida* Aiton.

A nomenclatura de maior validade na regra atual, *Crotalaria pallida* Aiton. (1789), é sinônimo de *Crotalaria mucronata* Desv. (1814) e de *Crotalaria striata* DC. (1825) (KISSMANN, 1999).

A planta é anual, subarborescente, ereta, bem ramificada (LORENZI, 2008), se reproduz por sementes, com ciclo de 100 a 120 dias, floresce no outono e frutifica no outono e inverno (KISSMANN, 1999). Caule medindo até 1,80m, ramos pubescentes, sem alas internodais. Estípulas filiformes, 1-2mm de comprimento, pilosas; folhas digitado-trifolioladas; pecíolo pubescente, folíolos elípticos a obovados, base cuneada, ápice emarginado-mucronulado, face abaxial pubérula, a adaxial glabra; os terminais com 3,3-7,2 x 1,6-3,8cm, peciólulos com 2,5-3cm de comprimento; os laterais com 2,2-5,8 x 1,1-3cm, peciólulos com 1,5-2cm de comprimento. Racemos terminais, raramente axilares, curtos a longos, 4,8-37,5cm de comprimento, multifloros, flores distribuídas ao longo da ráquis; pedúnculo piloso, 2,3-10,5cm de comprimento; ráquis pilosa; brácteas filiformes, 0,3-0,4cm de comprimento, caducas; pedicelo ereto, piloso; bractéolas filiformes, caducas, inseridas na base do cálice. Flores 1-1,2cm de comprimento, de coloração amarelada; cálice 5-laciniado, 6-9cm de comprimento, externamente piloso, internamente glabro; lacínias com um par superior conato no ápice e três inferiores livres, pilosas, maiores que o tubo calicino; estandarte ovado, com estrias avermelhadas, glabro, exceto na unguícula, base com dois apêndices extensos até a unguícula, ápice emarginado; alas oblongas, com estrias avermelhadas, curvas, glabras, exceto na unguícula, base unguiculada, ápice arredondado; pétalas da carena arredondadas, estrias avermelhadas, base unguiculada, ápice acuminado, pouco prolongado, reto; estames 1,3- 1,4cm de comprimento; ovário pubérulo, pubescente na sutura ventral; estilo curvo, glabro,

exceto em uma linha abaxial na porção superior; estigma capitado. Legumes pêndulos, 3,5-4 x 0,5-0,7cm, castanhos com manchas marrons, pubérulos, pubescentes na sutura ventral, ápice rostrado, curvo; estípite piloso. Sementes castanhas a marrons, 0,2-0,3 x 0,3 cm (Figura 2) (GARCIA et al., 2013).

**Figura 2** - Representação esquemática da *Crotalaria pallida* Aiton. A. Ramo com flores. B. Cálice. C. Estandarte (ventral). D. Estandarte (perfil). E. Ala. F. Carena. G. Androceu. H. Gineceu. I. Fruto.



Fonte: GARCIA et al., 2013.

## 2.3 PRINCÍPIO TÓXICO

O princípio tóxico de plantas do gênero *Crotalaria* são os alcaloides pirrolizidínicos (APs). APs são constituintes comuns de centenas de espécies de plantas pelo mundo, e comumente intoxicam animais de produção, animais silvestres e humanos (STEGELMEIER et al., 1999; FU et al., 2004).

Estes compostos são ésteres de amino-álcoois insaturados derivados do núcleo pirrolizidínico heterocíclico, de base livre e N-óxidos. Geralmente são substâncias básicas que contém nitrogênio no anel heterocíclico (CHEEKE, 1988; RADOSTITS et al., 2007), e não são rejeitadas na alimentação pelos animais (PETERSON; CULVENOR, 1983).

A toxicidade relativa de APs individuais é determinada pelos seus metabólitos no fígado e propriedades físicas, tais como a lipofilia, hidrofília e farmacocinética (WIEDENFELD; EDGAR, 2011).

O princípio para a toxicidade dos APs para animais é sua ativação metabólica em dehidro-alcaloides pirróis. Esta bioativação ocorre no fígado (PETERSON; CULVENOR, 1983; SPINOSA, 2008). É provável que a atividade hepatotóxica destes compostos seja resultado da elevada reatividade de derivados pirróis de alquilação, gerados durante o metabolismo enzimático. Tanto as moléculas alcaloides quanto os metabólitos são agentes de alquilação reativos, capazes de gerar ligações covalentes com macromoléculas estáveis. Os metabólitos são hepatotoxinas cumulativas que, quando combinadas com pirróis, formam tio ésteres pirrólicos, que são convertidos pelo complexo enzimático citocromo P-450 monoxigenase, em ésteres pirrólicos, possuindo grande capacidade de interação com o material genético (MATTOCKS, 1986; LOUREIRO et al., 2002; FU et al., 2004; SPINOSA et al., 2008; WIEDENFELD; EDGAR, 2011).



APs são primariamente hepatotóxicos e podem causar disfunções pulmonares como consequência direta, ou seja, causam síndrome hepatopulmonar. A intensidade desta síndrome geralmente está associada à presença de hipertensão portal e evolução do quadro hepático (COSTA et al., 1995, DIAZ et al., 2003). O desenvolvimento de lesões no fígado e pulmão deve-se aos efeitos combinados do dehidroalcaloide e seu produto de hidrólise, que possui fortes propriedades anti-mitóticas (CULVENOR et al., 1976).

A monocrotalina, principal alcaloide pirrolizidínico da *Crotalaria* spp., possui efeito hepatotóxico, pneumotóxico, nefrotóxico, cardiotoxico, teratogênico e carcinogênico (MATTOCKS, 1986; WILSON et al., 1992; CHEEKE, 1998; LOUREIRO et al., 2002; HONÓRIO JÚNIOR et al., 2010).

Os APs isolados de *Crotalaria pallida* são Usaramina, Integerrimina, Nilgirina e Crostastriatina (SMITH; CULVENOR, 1981). Em 1987, Williams & Molyneux isolaram de amostra *C. mucronata* (*C. pallida*) uma quantidade total de alcalóides tóxicos de 0,15%. Em amostra de *C. lanceolata*, proveniente do Brasil, quantificaram 0,21% de alcalóides tóxicos, porém, não os identificaram. Não existem relatos denominando os APs contidos em *Crotalaria lanceolata*.

## 2.4 INTOXICAÇÃO POR *Crotalaria* spp.: EPIDEMIOLOGIA, ASPECTOS CLÍNICOS E PATOLÓGICOS

### 2.4.1 Intoxicação em ruminantes, equinos e suínos

No Brasil, surtos espontâneos de intoxicação por plantas do gênero *Crotalaria* spp. são descritos desde 1994, quando no estado de Minas Gerais, Nobre et al. observaram

intoxicação crônica por *C. juncea* em vinte equinos alimentados com sementes de milho contaminadas por sementes de *Crotalaria* trituradas. Os animais demonstraram sinais clínicos de andar cambaleante, dispnéia e febre, até a morte, com evolução clínica de 30 a 60 dias. No pulmão de um dos equinos foi evidenciado, congestão e edema. Através da histopatologia foram observadas consolidação multifocal do parênquima pulmonar, alveolite fibrosante difusa, com espessamento dos septos alveolares, formação de membrana hialina e epitelização alveolar.

Também em Minas Gerais, Lemos et al. (1997) registraram intoxicação crônica por *C. pallida* (*C. mucronata*) em bovinos. Após receberem ração contaminada com sementes de *Crotalaria* sp. e concomitantemente ingerirem a planta no quintal de uma casa abandonada, doze bovinos morreram, em um período de 15 a 30 dias. Na microscopia do pulmão, observaram espessamento difuso das paredes alveolares devido à proliferação de pneumócitos tipo II e fibroblastos. As lesões hepáticas observadas em apenas um bovino caracterizaram-se por necrose centrolobular e moderada fibrose periportal.

Recentemente, no litoral sul de Santa Catarina, Borelli (2015) relata um surto de intoxicação aguda em ovinos por ingestão de *C. pallida* que havia sido cortada. Doze ovinos adultos foram encontrados mortos no dia seguinte da roçada, sem observação de sinais clínicos, havendo apenas sinais de consumo da planta. Ao reproduzir experimentalmente a intoxicação, observaram quadro clínico respiratório agudo e morte rápida.

Na região Nordeste, casos de intoxicação crônica por *C. retusa* foram diagnosticados em equinos (NOBRE et al., 2004b), em um bovino (NOBRE et al., 2004a) e ovinos (DANTAS et al., 2004). Intoxicações com evolução aguda foram relatadas em ovinos (NOBRE et al., 2005; RIET-CORREA et al., 2011) e caprinos (MAIA et al., 2013).

No Mato Grosso foi descrita intoxicação aguda em suínos por ingestão acidental das sementes de *C. spectabilis* (UBIALI et al., 2011) e no Paraná, intoxicação aguda em bovinos, por ingestão de *C. incana*, favorecida pela baixa disponibilidade de alimento (QUEIROZ et al., 2013).

Os animais que desenvolveram quadro crônico de intoxicação hepática demonstraram sinais clínicos de encefalopatia hepática, como apatia e hiperexcitabilidade, pressão da cabeça, andar compulsivo ou em círculos, anorexia, perda de peso, icterícia (NOBRE et al., 2004b), incoordenação (NOBRE et al., 2004a) e fotossensibilização (NOBRE et al., 2004a,b). O período de evolução variou entre quatro e 40 dias em todos os casos (NOBRE et al., 2004a,b; DANTAS et al., 2004). Na necropsia são descritas fígado com consistência firme e superfície irregular, congestão pulmonar, moderada e edema (NOBRE et al., 2004b) e através da microscopia, as principais lesões foram verificadas no fígado caracterizadas por fibrose, megalocitose e proliferação de ductos biliares (DANTAS et al., 2004; NOBRE et al., 2004a,b). Micro cavitações nas substâncias branca e cinzenta no sistema nervoso de ovinos (DANTAS et al., 2004) e em equinos, astrócitos Alzheimer tipo II foram observados isolados, ou, agrupados no núcleo caudato e no córtex cerebral (NOBRE et al., 2004b).

Os sinais clínicos predominantes em ovinos e bovinos que demonstraram quadro hepático de evolução aguda foram apatia, anorexia (RIET-CORREA et al., 2011), cegueira, incoordenação, depressão, agressividade, icterícia leve a moderada (NOBRE et al., 2005; QUEIROZ et al., 2013) e, em caprinos, salivação e letargia (MAIA et al., 2013), com período de evolução do quadro clínico variando de 12 a 48 horas (NOBRE et al., 2005; QUEIROZ et al., 2013; MAIA et al., 2013). Os sinais observados em suínos foram vômitos, mucosas icterícas ou pálidas, ascite, decúbito com movimentos de pedalagem e convulsões, com evolução do quadro de 48 a

60 horas (UBIALI et al., 2011). Nestes casos de evolução aguda, através da necropsia foi observado no fígado evidenciação do padrão lobular e pela microscopia, necrose centrolobular (NOBRE et al., 2005; UBIALI et al., 2011; RIET-CORREA et al., 2011; QUEIROZ et al., 2013; MAIA et al., 2013). Além de lesão hepática aguda, Ubiali et al. (2011) também observaram edema pulmonar e interlobular em suínos.

Experimentalmente, Tokarnia e Döbereiner (1982) administraram folhas verdes de *C. pallida* a bovinos nas doses de 25, 60 e 80g/kg. Apenas o bovino que recebeu 25g/kg morreu. Na necropsia foi observado hidrotórax e edema pulmonar acentuado. As doses de 60 e 80g/kg não provocaram alterações significativas na macroscopia e na microscopia. Em 1983, Tokarnia e Döbereiner forneceram folhas verdes de *C. anagyroides* na dose única de 55,8g/kg a um bezerro, e 55,4kg divididos em 12 dias a cinco bezerros, o que provocou cirrose hepática. Na microscopia observaram, no fígado, tecido colagenoso, proliferação de fibroblastos e do epitélio biliar, megalocitose e nódulos de regeneração hepática.

Torres et al. (1997) e Souza et al. (1997), verificaram fibrose hepática acentuada em suínos que receberam ração contaminada com *C. spectabilis* por mais de 70 dias em doses entre 0,2 e 0,6%. A proporção de 1% na ração provocou necrose hepática em um animal que consumiu por 8 dias a ração contaminada (TORRES et al. 1997).

#### **2.4.2 Intoxicação em aves**

Em 1960 Allen et al., investigaram a intoxicação produzida por sementes de *Crotalaria spectabilis* em galinhas. Concentrações de sementes na ração maiores que 0,3% provocaram 100% de mortalidade nas aves, num período de 18

dias. Concentrações iguais ou menores que 0,05% provocaram significante retardo de crescimento.

Em comparação dos efeitos tóxicos de *Crotalaria spectabilis* e *Crotalaria striata* (*C. pallida*) na alimentação de suínos, ovinos, bovinos e aves domésticas, Bierer et al. (1960) relataram que aves jovens alimentadas com 0,01% de sementes de *C. spectabilis* na ração durante sete semanas tiveram retardo de crescimento, já na concentração de 0,1% causou mortalidade de 20%. Com a concentração de 5% causou mortalidade em suínos, ovinos e bovinos. Suínos, no entanto, comeram ração contendo 0,1% durante 12 semanas, sem sinais de doença. *Crotalaria striata* (*Crotalaria pallida*) na proporção de 5% na ração foi tolerada por suínos, ovinos e bovinos, porém concentrações superiores a 0,1% foram prejudiciais para as aves. As lesões macroscópicas mais frequentes foram hidropericárdio, ascite, diferentes níveis de hemorragia, hepatite, atrofia e cirrose hepática. Na histopatologia havia espessamento fibroso da cápsula hepática, com ou sem edema, sinusoides proeminentes, proliferação de tecido conjuntivo, hemorragia em pouca quantidade, tumefação e vacuolização de hepatócitos, com alguns núcleos ligeiramente entumecidos.

Em 1961 Kelly et al., realizaram estudo experimental com *Crotalaria striata* (*C. pallida*) e *Crotalaria spectabilis* para avaliar a toxicidade destas espécies em aves domésticas. Grupos de 40 aves receberam dieta padrão acrescida de 1%, 3% e 6% de sementes de *C. striata* e 1% e 3% de *C. spectabilis*, esta última resultou em 100% de mortalidade em ambos os tratamentos já na segunda semana do início do ensaio. As aves que receberam *C. striata* na dieta apresentaram retardo no crescimento e menor conversão alimentar. As aves que receberam 3% e 6% tiveram altos índices de mortalidade. As lesões macroscópicas e microscópicas observadas nas aves alimentadas com *C. striata* que foram necropsiadas ao final de quatro semanas foram em geral as mesmas documentadas anteriormente por Bierer et al. (1960).

Simpson et al. (1963) forneceram diferentes níveis de sementes de *Crotalaria spectabilis* na ração de frangos de um dia, frangos de quatro semanas, galinhas poedeiras e perus, comprovando a toxicidade da planta. Observaram mortalidade das aves ao fornecer 0,045% de sementes na ração de frangos de um dia, 0,09% de sementes na ração de frangos de quatro semanas e 0,72% de sementes na ração de perus, a mesma quantidade não provocou mortalidade quando oferecida às galinhas poedeiras. As necropsias foram realizadas nos frangos com oito semanas de vida, nas poedeiras com nove semanas e os perus atingiram 100% de mortalidade. As lesões macroscópicas de maior relevância em frangos e galinhas foram tanto aumento como atrofia do fígado e ascite. Em perus, as hemorragias, especialmente do fígado, foram as principais lesões.

Hooper & Scanlan (1977) realizaram estudo experimental com sementes de *Crotalaria retusa* acrescidas à dieta basal de aves domésticas de duas semanas de idade. As dosagens utilizadas foram 0,005%, 0,01%, 0,05%, 0,1% e 0,5% na ração. Aves alimentadas com 0,5% de *C. retusa* apresentaram 100% de mortalidade em 45 dias. Cinco aves de oito que consumiram quantidade de sementes igual a 0,1% ou maior, morreram entre o dia 22 e 56 após o início do ensaio. Das quatro aves que receberam 0,05%, uma morreu. As aves apresentavam sinais de apatia, retardo no crescimento, estado comatoso culminando em morte.

As lesões de fígado e rins tiveram maior importância. As únicas lesões pulmonares encontradas foram edema e congestão. As lesões encontradas nas aves com intoxicação aguda foram fígados aumentados de volume, friáveis e mosqueados de vermelho, amarelo ou marrom, geralmente recobertos por fibrina e com vesícula biliar distendida. Na intoxicação crônica o formato e tamanho dos lobos hepáticos eram bastante irregulares e o baço aumentado de volume. Na microscopia, foi observada necrose hepática, megalocitose e

proliferação de ductos biliares. Nos rins foram observadas alterações crônicas como megalocitose do epitélio tubular moderada, atrofia glomerular e metaplasia das células de revestimento da cápsula de Bowman (Hooper; Scanlan, 1977).

Figueredo et al. (1987) e Alfonso et al. (1993) descreveram a intoxicação aguda por ingestão de sementes de *Crotalaria spectabilis* e *Crotalaria retusa* em frangos comerciais com doses de 16g e 20g/kg e 0,7g a 20g/kg, respectivamente. Ambos descrevem como lesões macroscópicas principalmente ascite, icterícia, hemorragias em serosas e mucosas e na histologia, observaram no fígado necrose centrolobular, congestão no fígado e edema pulmonar.

Diaz et al. (2003) relataram os efeitos tóxicos da alimentação de frangos durante 21 dias com *C. pallida* nas dosagens de 1%, 2% e 3% de sementes na ração. As taxas de mortalidade de cada tratamento foram 2,1%, 6,2%, e 16,7%, respectivamente. Houve diminuição de ganho de peso e conversão alimentar em todos os tratamentos. Nas doses de 2% e 3%, o peso relativo do fígado, pulmão, coração e baço aumentou. Avaliação macroscópica e microscópica de lesões não foi realizada.

Recentemente, Diaz et al. (2014) avaliaram o efeito de sementes de *C. pallida* na dieta de aves poedeiras nas concentrações de 1%, 2%, e 3%, durante 35 dias. Todos os tratamentos provocaram diminuição do consumo de ração e conseqüentemente do peso corporal e aumento do peso do pulmão. A produção de ovos e seu peso médio também diminuíram. A dieta com 3% de sementes de *C. pallida* provocou diminuição do peso do fígado. Não houve mortalidade nos tratamentos. As alterações macroscópicas observadas foram caquexia, ascite, hipertrofia ou atrofia hepática com fibrina e hematomas subcapsulares, vesícula biliar distendida e baço aumentado de volume. Na microscopia observaram necrose de hepatócitos, esteatose, congestão, hemorragia e megalocitose. A análise das sementes de *C.*

*pallida* para o teor de alcalóides dehydropyrrolizidínicos detectou Usaramina e o seu N-óxido, na concentração de alcalóides totais de 0,18% (peso seco). Usaramina também foi detectada nos ovos das poedeiras.

No Brasil, os estudos realizados por Hatayde et al. (1997a,b) avaliaram a toxicidade de sementes de *Crotalaria spectabilis* para aves de corte na fase inicial e na fase final de crescimento. As aves foram tratadas com ração inicial acrescida de sementes da planta, nas proporções 0,01%, 0,1% e 0,4%. As dietas de 0,4% e 0,1% provocaram quadro de intoxicação a partir do terceiro dia e segunda semana de vida, respectivamente. Os sinais clínicos observados foram tristeza, apatia, aglomeração, penas arrepiadas, acentuada anorexia e abdômen abaulado, com evidente retardo de crescimento (65,6%) e alta mortalidade (84%). As lesões macroscópicas foram quadro constante e acentuado de ascite e redução do volume hepático. A microscopia evidenciou necrose, degeneração e proliferação conjuntiva hepática, lesões degenerativas nos rins, calcificação intersticial pulmonar e redução de tecido linfóide da Bursa.

Também no Brasil, para avaliação da toxicidade das sementes de *C. spectabilis* em galinhas poedeiras, Pereira et al. (2011) utilizaram 80 aves distribuídas em grupos que receberam durante 28 dias dietas contendo 0,02%, 0,04% e 0,06% de sementes de *C. spectabilis*. A mortalidade foi de 5%, 25% e 40%, respectivamente. As aves manifestaram anorexia, emagrecimento, dispneia, abaulamento do abdômen, penas arrepiadas e palidez das cristas. Macroscopicamente observaram caquexia, ascite, fígado reduzido ou aumentado de volume com fibrina e hematomas subcapsulares. Através da microscopia verificaram necrose de hepatócitos, esteatose, congestão, hemorragia e megalocitose.



### 3 OBJETIVOS

#### 3.1 OBJETIVO GERAL

Avaliar o potencial tóxico da *Crotalaria lanceolata* E. Mey. e *Crotalaria pallida* Aiton. para aves domésticas (*Gallus gallus domesticus*) e correlacionar com outras descrições de *Crotalaria* spp. já existentes no Brasil.


#### 3.2 OBJETIVOS ESPECÍFICOS

Caracterizar sinais clínicos, lesões macroscópicas e microscópicas causadas pela intoxicação experimental por *Crotalaria lanceolata* E. Mey. e *Crotalaria pallida* Aiton. em aves domésticas alimentadas com diferentes concentrações de sementes contaminando a ração e comparar os resultados das duas espécies e a sua dosagem de alcaloides .

## 4 MATERIAL E MÉTODOS

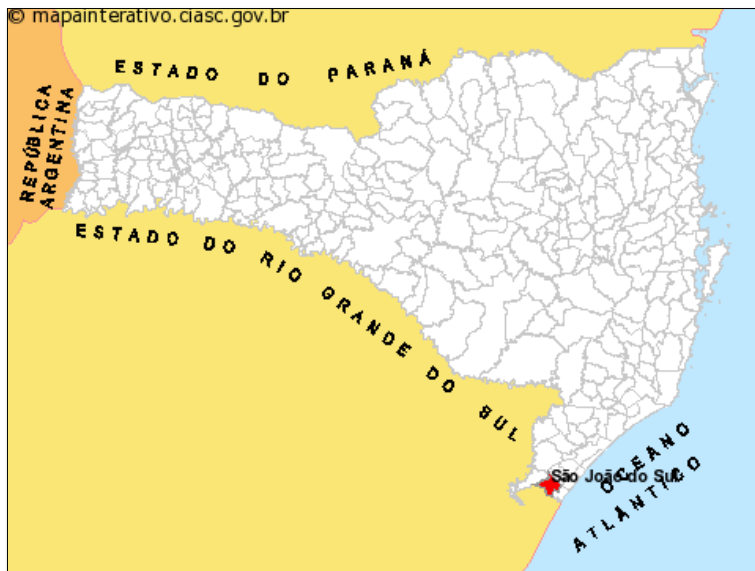Sementes de *Crotalaria pallida* Aiton. (Figura 3 - A/B) foram coletadas no período de Janeiro à Junho de 2015, no município de São João do Sul, litoral sul de Santa Catarina (Figura 4). Neste local em 2012 ocorreu um surto de mortalidade de ovinos que consumiram *C. pallida* que havia sido roçada. Durante a coleta, identificou-se outra leguminosa de características semelhantes à *C. pallida*, invadindo plantações na mesma região. Esta planta foi coletada, juntamente com suas vagens maduras, e posteriormente enviada ao departamento de Botânica da Universidade do Estado de Santa Catarina para sua identificação. A planta foi identificada como *Crotalaria lanceolata* E. Mey. (Figura 3 - C).

**Figura 3** - A) *Crotalaria pallida* em inflorescência e seus frutos imaturos. B) *Crotalaria pallida* após a colheita do milho, no município de São João do Sul, SC. C) *Crotalaria lanceolata* em inflorescência e seus frutos maduros.



Fonte: Própria autora.

**Figura 4** - Mapa de Santa Catarina. Em destaque, o município de São João do Sul, onde foram coletadas as sementes de *Crotalaria lanceolata* e *Crotalaria pallida*.



Fonte: [www.mapainterativo.ciasc.gov.br](http://www.mapainterativo.ciasc.gov.br)

As sementes das duas espécies de *Crotalaria* sp. foram retiradas das vagens e passaram por processo de secagem em estufa à 37°C. As amostras foram pesadas diariamente durante três dias, até atingirem peso constante.

Amostras das sementes secas de *C. lanceolata* e *C. pallida* foram enviadas ao USDA – ARS – Poisonous Plant Research Laboratory – Logan, Utah, USA, para análise e quantificação das dosagens específicas de alcaloides pirrolizidínicos contidas nas sementes utilizadas no estudo experimental. Ainda, todas as aves tiveram amostras de sangue coletadas e enviadas para a realização de exame sorológico, através da técnica de ELISA para a pesquisa de anticorpos específicos para *Mycoplasma* spp.

#### 4.1 PRIMEIRA PARTE DO ESTUDO EXPERIMENTAL

Oitenta e oito frangos de corte da linhagem Coob com um dia de vida foram alojados, parte deles permaneceu até completarem 28 dias e o restante até 42 dias de vida no aviário experimental localizado no Setor de Avicultura do CAV/UEDESC. As aves receberam ração e água *ad libitum* durante todo o período e foram submetidas a avaliações semanais de desempenho zootécnico e comportamental. Com a idade de sete dias, foram separados em boxes (Figura 5) para que recebessem as sementes de *C. lanceolata* e *C. pallida*, misturadas à ração comercial.

**Figura 5** - Boxes utilizados para separação das aves em subgrupos de acordo com as dosagens de sementes fornecidas.



Fonte: Própria autora.

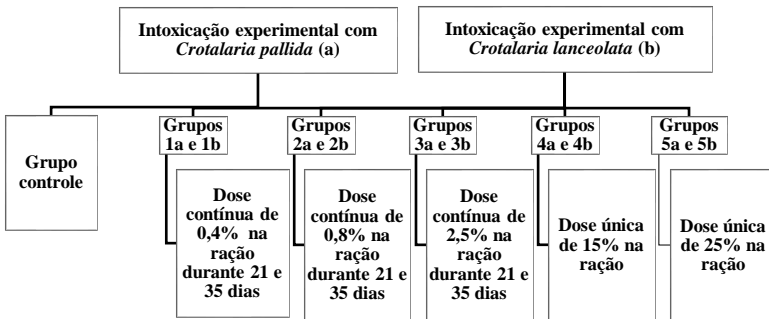
As aves foram divididas em dois grandes grupos, sendo o grupo A (*C. pallida*) composto por outros cinco subgrupos contendo oito aves em cada; o grupo B (*C. lanceolata*) contendo cinco subgrupos com oito aves cada e, um grupo

controle, que também foi composto por oito aves (Figura 6). As aves do grupo controle receberam ração livre de sementes durante todo o período do experimento.

Os animais do grupo A e B foram subdivididos de acordo com as dosagens de sementes a serem testadas.

Quatro aves de cada grupo, escolhidas aleatoriamente, foram sacrificadas para necropsia aos 28 dias de vida e as outras quatro aves foram sacrificadas aos 42 dias, utilizando o método de deslocamento cervical, aprovado pela Normativa 1000 do CFMV. Para avaliação histológica foram coletadas amostras de todos os órgãos, as quais foram fixadas em formalina tamponada a 10%, e processadas rotineiramente segundo descrito por PROPHET et al. (1992).

**Figura 6** - Organograma dos grupos e subgrupos formados de acordo com a dose de sementes de cada espécie de *Crotalaria* sp. fornecida na ração na primeira parte do experimento.

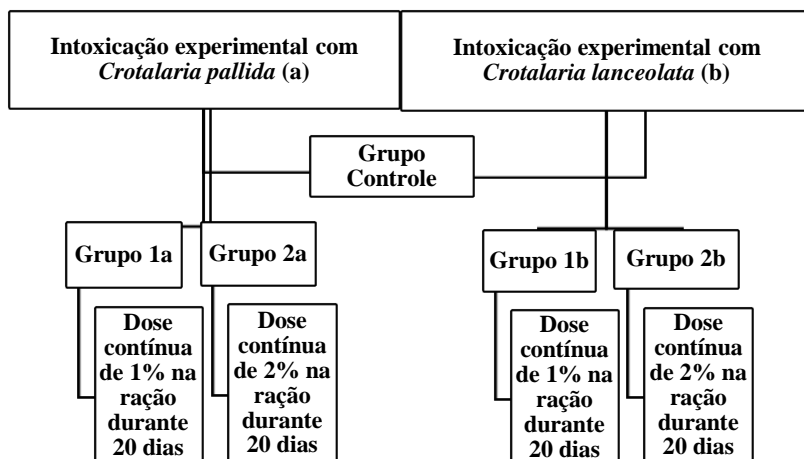


Fonte: Própria autora.

## 4.2 SEGUNDA PARTE DO ESTUDO EXPERIMENTAL

Vinte frangos de corte da linhagem Coob foram alojados com quatro semanas de vida no aviário experimental do Setor de Avicultura do CAV/UEDESC. As aves receberam ração e água *ad libitum* durante todo o período de vida e foram submetidas a avaliações semanais de desempenho zootécnico e comportamental. Para que recebessem as sementes de *C. lanceolata pallida* e *C. misturadas* à ração comercial, os frangos foram separados em cinco grupos, cada um composto por quatro frangos. Os grupos foram separados em boxes como na primeira parte do experimento, de acordo com as dosagens de sementes fornecidas na ração (Figura 7). Os frangos receberam ração contaminada com as sementes de *C. lanceolata* e *C. pallida* durante vinte dias. As aves do grupo controle receberam ração livre da semente durante todo o período do experimento.

**Figura 7** - Organograma dos grupos e subgrupos formados de acordo com a dose de sementes de cada espécie de *Crotalaria* sp. fornecida na ração na segunda parte do experimento.



Fonte: Própria autora.

Ao completarem 80 dias de vida, 30 dias após o término do fornecimento das sementes na ração, as aves foram sacrificadas para necropsia utilizando o método de deslocamento cervical, aprovado pela Normativa 1000 do CFMV. Para avaliação histológica foram coletadas amostras de todos os órgãos, as quais foram fixadas em formalina tamponada a 10%, e processadas rotineiramente segundo descrito por PROPHET et al. (1992).



## 5 RESULTADOS

### 5.1 PRIMEIRA PARTE DO ESTUDO EXPERIMENTAL

#### 5.1.2 *Crotalaria pallida* Aiton.

O grupo 3a apresentou sinais de inapetência e diarreia acastanhada a partir da segunda semana de fornecimento das sementes. Não houve mortalidade nos grupos.

As lesões macroscópicas dos animais abatidos com 28 dias de vida no grupo 1a foram hidropericárdio, hipertrofia do fígado e distensão da vesícula biliar. No grupo 2a, hipertrofia do fígado. No grupo 3a, hidropericárdio, hipertrofia e coloração amarelada do fígado e distensão da vesícula biliar. No grupo 4a, edema subcutâneo, hipertrofia e coloração amarelada do fígado, e no grupo 5a, hipertrofia do fígado. As lesões macroscópicas dos grupos de frangos abatidos aos 28 dias estão representadas na Tabela 1.

**Tabela 1** - Lesões macroscópicas observadas em frangos abatidos aos 28 dias de vida. Intoxicação experimental pelas sementes de *C. pallida*.

	28 dias				
	G 1a (0,4%)	G 2a (0,8%)	G 3a (2,5%)	G 4a (15% D.U.)	G 5a (25% D.U.)
<b>Lesão</b>					
Ascite	-	-	-	-	-
Hidropericárdio	1/4	-	2/4	-	-
Distensão da vesícula biliar	1/4	-	1/4	-	-
Hipertrofia hepática	1/4	1/4	1/4	1/4	1/4
Edema subcutâneo	-	-	-	1/4	-
Fígado com padrão lobular evidente	-	-	-	-	-
Fígado amarelado	-	-	1/4	1/4	-

Fonte: Própria autora.

Os frangos abatidos aos 28 dias de vida não apresentaram lesões na microscopia.

Nas necropsias realizadas aos 42 dias de vida das aves, além das lesões descritas nas necropsias realizadas aos 28 dias, observou-se ainda ascite e fígado com padrão lobular evidenciado. As lesões macroscópicas observadas nas aves em cada grupo estão representadas na Tabela 2.

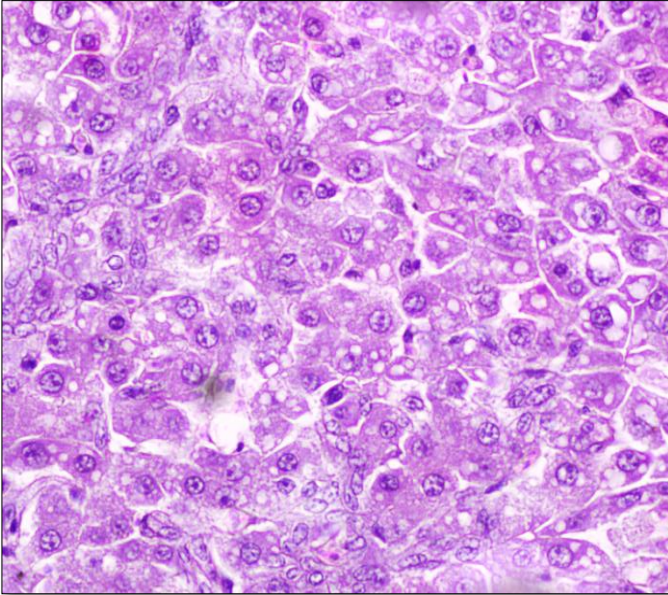
**Tabela 2** - Lesões macroscópicas observadas em frangos abatidos aos 42 dias de vida. Intoxicação experimental pelas sementes de *C. pallida*.

	42 dias				
	G 1a (0,4%)	G 2a (0,8%)	G 3a (2,5%)	G 4a (15% D.U.)	G 5a (25% D.U.)
<b>Lesão</b>					
Ascite	1/4	-	-	-	-
Hidropericárdio	-	2/4	-	-	1/4
Distensão da vesícula biliar	-	1/4	1/4	-	1/4
Hipertrofia hepática	1/4	2/4	1/4	1/4	2/4
Edema subcutâneo	1/4	-	-	1/4	-
Fígado com padrão lobular evidente	-	-	1/4	-	-
Fígado amarelado	1/4	-	-	-	-

Fonte: Própria autora.

As lesões histológicas encontradas nos animais abatidos aos 42 dias de vida foram no grupo 2a, degeneração vacuolar de hepatócitos e cariomegalia, leve, e no pulmão proliferação de células mesenquimais das paredes de parabônquios, leve. No grupo 3a, cariomegalia moderada com tumefação e degeneração vacuolar de hepatócitos, leve (Figura 8). No grupo 5a, tumefação de hepatócitos e cariomegalia, leve. O grupo 1a e 4a não apresentaram lesões ao exame histológico. As lesões microscópicas de maior importância observadas em cada grupo estão representadas na Tabela 3.

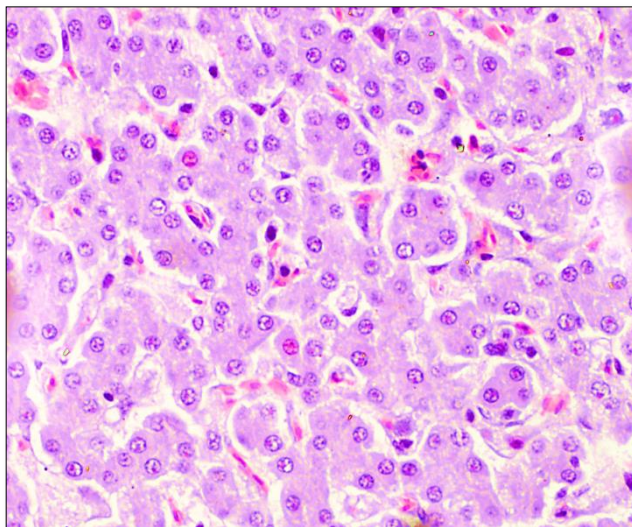
**Figura 8** - Fígado de frango abatido aos 42 dias. Intoxicação experimental pelas sementes de *C. pallida* 2,5% na ração. Cariomegalia moderada com tumefação e degeneração vacuolar de hepatócitos. (HE, obj. 400x).



Fonte: Própria autora.

A figura 9 traz o aspecto histológico do fígado de uma das aves do grupo controle, abatida aos 42 dias de vida.

**Figura 9** - Fígado de frango do grupo controle abatido aos 42 dias (HE obj.400x).



Fonte: Própria autora.

**Tabela 3** - Lesões microscópicas observadas em frangos abatidos aos 42 dias de vida. Intoxicação experimental pelas sementes de *C. pallida*.

	42 dias				
	G 1a (0,4%)	G 2a (0,8%)	G 3a (2,5%)	G 4a (15% D.U.)	G 5a (25% D.U.)
<b>Lesão</b>					
Edema pulmonar	-	-	-	-	-
Degeneração vacuolar de hepatócitos	-	+	+	-	-
Megalocitose de hepatócitos	-	-	-	-	-
Cariomegalia	-	+	++	-	+
Tumefação de hepatócitos	-	-	+	-	+
Invaginação nuclear de hepatócito	-	-	-	-	-

Legenda: + Leve; ++ Moderada.

Fonte: Própria autora.

### 5.1.3 *Crotalaria lanceolata* E. Mey.

Os grupos 2b e 5b apresentaram sinais de inapetência, penas arrepiadas e diarreia acastanhada a partir da segunda semana de fornecimento das sementes. Não houve mortalidade nos grupos.

As lesões macroscópicas verificadas nas aves abatidas com 28 dias de vida foram no grupo 1b, hipertrofia do fígado. No grupo 2b, hidropericárdio e fígado amarelado. No grupo 3b, edema subcutâneo, hidropericárdio e hipertrofia do fígado. No grupo 4b, hidropericárdio hipertrofia do fígado com evidenciação de padrão lobular, e no grupo 5b, edema subcutâneo, hipertrofia do fígado e coloração amarelada, com distensão da vesícula biliar. As lesões macroscópicas das aves dos grupos abatidos aos 28 dias estão representadas na Tabela 4.

**Tabela 4** - Lesões macroscópicas observadas em frangos abatidos aos 28 dias de vida. Intoxicação experimental pelas sementes de *C. lanceolata*.

	28 dias				
	G 1b (0,4%)	G 2b (0,8%)	G 3b (2,5%)	G 4b (15% D.U.)	G 5b (25% D.U.)
<b>Lesão</b>					
Ascite	-	-	-	-	-
Hidropericárdio	-	1/4	1/4	1/4	-
Distensão da vesícula biliar	-	-	-	-	1/4
Hipertrofia hepática	2/4	-	2/4	2/4	1/4
Edema subcutâneo	-	-	2/4	-	1/4
Fígado com padrão lobular evidente	-	-	-	1/4	-
Fígado amarelado	-	1/4	-	-	1/4

Fonte: Própria autora.

As aves intoxicadas por *C. lanceolata* abatidas aos 28 dias evidenciaram na microscopia, grupos 1b e 2b, tumefação de hepatócitos, cariomegalia e megalocitose, leve. No grupo 3b, degeneração vacuolar de hepatócitos e cariomegalia, leve. No grupo 4b, tumefação, degeneração vacuolar de hepatócitos e cariomegalia, leve e, perda da arquitetura dos cordões de hepatócitos. No grupo 5b, tumefação, degeneração vacuolar de hepatócitos, megalocitose e cariomegalia, moderadas. Nos grupos 3b, 4b e 5b foi observado invaginação nuclear em grau moderado. As lesões microscópicas observadas nos grupos de aves abatidas aos 28 dias de vida estão representadas na Tabela 5.

**Tabela 5** - Lesões microscópicas observadas em frangos abatidos aos 28 dias de vida. Intoxicação experimental pelas sementes de *C. lanceolata*.

	28 dias				
	G 1b (0,4%)	G 2b (0,8%)	G 3b (2,5%)	G 4b (15% D.U.)	G 5b (25% D.U.)
<b>Lesão</b>					
Edema pulmonar	-	-	-	-	-
Degeneração vacuolar de hepatócitos	+	-	+	+	+
Megalocitose de hepatócitos	+	+	-	-	++
Cariomegalia	+	+	+	+	++
Tumefação de hepatócitos	+	+	-	+	++
Invaginação nuclear de hepatócito	-	-	+	+	+

Legenda: + Leve; ++ Moderada.

Fonte: Própria autora.

Nas necropsias realizadas aos 42 dias de vida das aves, além das lesões descritas nas necropsias realizadas aos 28 dias, foi constatado ascite. As lesões macroscópicas observadas nos

grupos de animais abatidos aos 42 dias estão representadas na Tabela 6.

**Tabela 6** - Lesões macroscópicas observadas em frangos abatidos aos 42 dias de vida. Intoxicação experimental pelas sementes de *C. lanceolata*.

	42 dias				
	G 1b (0,4%)	G 2b (0,8%)	G 3b (2,5%)	G 4b (15% D.U.)	G 5b (25% D.U.)
<b>Lesão</b>					
Ascite	-	-	-	1/4	-
Hidropericárdio	-	1/4	2/4	2/4	3/4
Distensão da vesícula biliar	-	1/4	1/4	1/4	-
Hipertrofia hepática	2/4	-	1/4	-	3/4
Edema subcutâneo	-	-	2/4	-	2/4
Fígado com padrão lobular evidente	-	-	-	-	-
Fígado amarelado	2/4	-	-	2/4	-

Fonte: Própria autora.

As aves que receberam sementes de *C. lanceolata* abatidas aos 42 dias evidenciaram na microscopia, no grupo 1b, tumefação e degeneração de hepatócitos, leve. No grupo 2b, tumefação de hepatócitos e cariomegalia, às vezes com invaginação nuclear. No grupo 3b, tumefação, degeneração vacuolar de hepatócitos, megalocitose e cariomegalia, leve. No grupo 5b, tumefação, degeneração vacuolar de hepatócitos e cariomegalia, discreta. Não foram observadas lesões significativas no grupo 4b. As lesões microscópicas observadas nos grupos de aves abatidas aos 42 dias de vida estão representadas na Tabela 7.



**Tabela 7-** Lesões microscópicas observadas em frangos abatidos aos 42 dias de vida. Intoxicação experimental pelas sementes de *C. lanceolata*.

	42 dias				
	G 1b (0,4%)	G 2b (0,8%)	G 3b (2,5%)	G 4b (15% D.U.)	G 5b (25% D.U.)
<b>Lesão</b>					
Edema pulmonar	-	-	-	-	-
Degeneração vacuolar de hepatócitos	-	-	+	-	+
Megalocitose de hepatócitos	-	-	+	-	-
Cariomegalia	+	+	+	-	+
Tumefação de hepatócitos	+	+	+	-	+
Invaginação nuclear de hepatócitos	-	+	-	-	-

Legenda: + Leve.

Fonte: Própria autora.

## 5.2 SEGUNDA PARTE DO ESTUDO EXPERIMENTAL

As aves que receberam 1% de sementes de *C. pallida* (grupo 1a) na ração, durante 20 dias, não demonstraram alterações macroscópicas. Nas aves que receberam 2% de sementes de *C. pallida* na ração (grupo 1b), observou-se atrofia hepática, evidenciação do padrão lobular, coloração amarelada e vesícula biliar distendida. No grupo que recebeu 1% de sementes de *C. lanceolata* (grupo 2a) foi evidenciado ascite, hidropericárdio, hipertrofia e, ou, atrofia hepática, vesícula biliar distendida e edema pulmonar, moderado, em apenas uma ave. No grupo que recebeu 2% de sementes de *C. lanceolata* (grupo 2b) haviam as mesmas lesões evidenciadas no grupo 2a,

porém com fígado de coloração amarelada, sem distensão da vesícula biliar.

Ao exame histológico, no grupo 1a evidenciou-se tumefação de hepatócitos, leve. No grupo 1b, tumefação de hepatócitos, moderada e megalocitose. No grupo 2a, tumefação, degeneração vacuolar de hepatócitos, megalocitose e cariomegalia, leve, e edema pulmonar, moderado. No grupo 2b, tumefação e megalocitose, severa, associada à degeneração vacuolar de hepatócitos, moderada, e cariomegalia. Nos grupos 1b e 2b foi observado no pulmão proliferação de células mesenquimais dos parabrônquios, leve. Ainda, observou-se com frequência adensamento de cromatina ao redor da membrana nuclear com nucléolos evidentes e aumentados, em aves dos diferentes grupos. As lesões macroscópicas e microscópicas observadas nos grupos de aves intoxicadas por 1% e 2% de sementes de *C. pallida* e *C. lanceolata*, estão representadas nas Tabelas 8 e 9, respectivamente.

**Tabela 8** - Lesões macroscópicas observadas em frangos abatidos aos 80 dias. Intoxicação experimental pelas sementes de *C. pallida* e *C. lanceolata*, 1% e 2% na ração.

	80 dias			
	G 1a (1% de C.P.)	G 1b (2% de C.P.)	G 2a (1% de C.L.)	G 2b (2% de C.L.)
<b>Lesão</b>				
Ascite	-	-	1/4	1/4
Hidropericárdio	-	-	2/4	2/4
Distensão da vesícula biliar	-	2/4	1/4	-
Hipertrofia hepática	-	-	1/4	2/4
Atrofia hepática	-	4/4	1/4	1/4
Edema pulmonar	-	-	1/4	1/4
Fígado com padrão lobular evidente	-	1/4	-	-
Fígado amarelado	-	1/4	-	1/4

Fonte: Própria autora.

**Tabela 9** - Lesões microscópicas observadas em frangos abatidos aos 80 dias. Intoxicação experimental pelas sementes de *C. pallida* e *C. lanceolata*, 1% e 2% na ração.

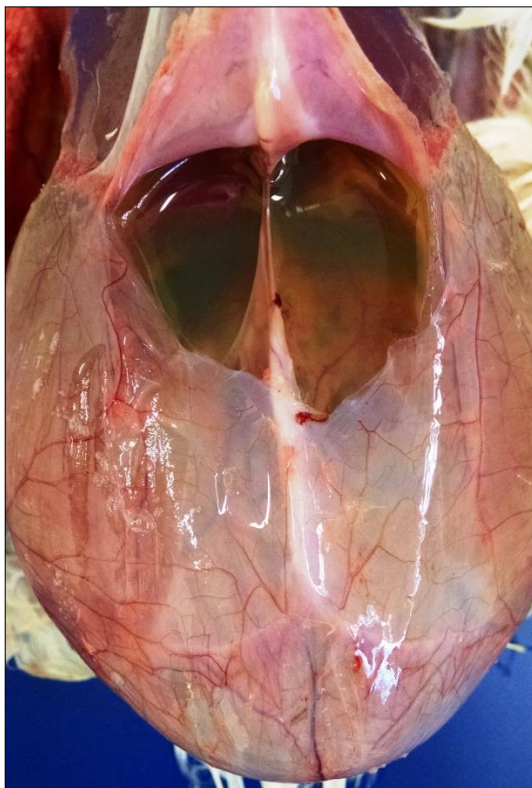	80 dias			
	G 1a (1% de C.P.)	G 1b (2% de C.P.)	G 2a (1% de C.L.)	G 2b (2% de C.L.)
<b>Lesão</b>				
Edema pulmonar	-	-	++	-
Degeneração vacuolar de hepatócitos	-	-	+	++
Megalocitose de hepatócitos	-	+	+	+++
Cariomegalia de hepatócitos	-	-	+	+
Tumefação de hepatócitos	+	++	+	++
Proliferação de epitélio biliar	-	-	-	+

Legenda: + Leve; ++ Moderada; +++ Severa; - Ausente.

Fonte: Própria autora.

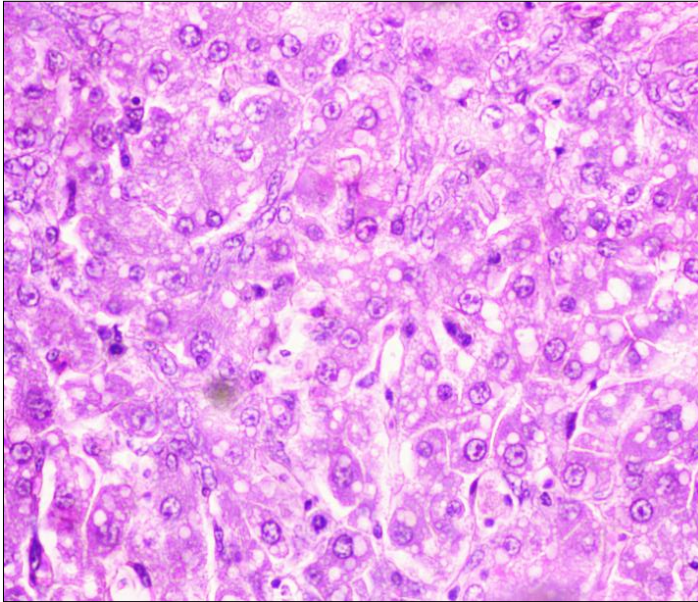
O grupo que recebeu 1% de *Crotalaria lanceolata* (grupo 1b) na ração, nove dias após o término do fornecimento das sementes, foi observado apatia, penas arrepiadas, inapetência e um frango tinha abdômen abaulado, o qual morreu quinze dias após o término do fornecimento das sementes na ração. Na necropsia observou-se edema subcutâneo, ascite severa (Figura 10), hidropericárdio com aumento do volume cardíaco, hipertrofia do fígado, distensão da vesícula biliar e edema pulmonar. Na histologia, as lesões que mais se destacaram foram tumefação, degeneração vacuolar de hepatócitos com megalocitose, leve (Figura 11) e edema pulmonar, moderado, multifocal.

**Figura 10** – Ascite severa. Intoxicação experimental com sementes de *C. lanceolata* 1% na ração (grupo 1b).



Fonte: Própria autora.

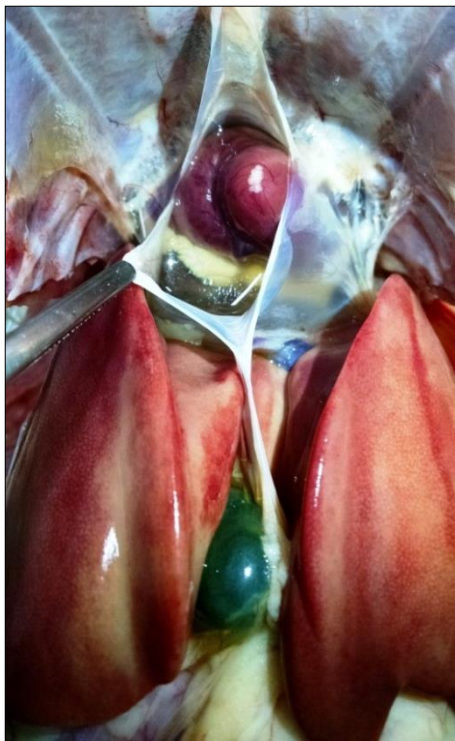**Figura 11** – Fígado de frango. Tumefação, degeneração vacuolar de hepatócitos, megalocitose e cariomegalia, leve. Intoxicação experimental pelas sementes de *C. lanceolata* 1% na ração (HE, obj. 400x).



Fonte: Própria autora.

O grupo que recebeu 2% de *Crotalaria lanceolata* (grupo 2b) reduziu a ingestão de ração e um frango morreu doze dias após o término do fornecimento das sementes. Na macroscopia foi observado edema subcutâneo na região interna das coxas, ascite, hidropericárdio, edema pulmonar, leve, fígado de coloração amarelada com padrão lobular evidenciado e hipertrofia cardíaca, do fígado, da vesícula biliar e do baço (Figura 12).

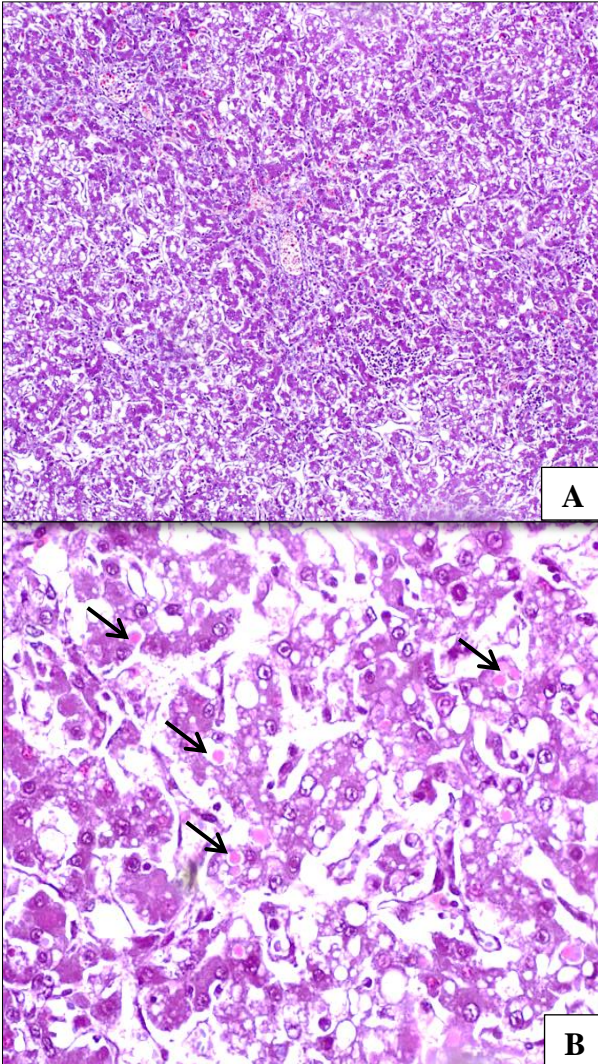
**Figura 12** - Hipertrofia do fígado com coloração amarelada e padrão lobular evidente, vesícula biliar distendida e hidropericárdio. Intoxicação experimental pelas sementes de *C. lanceolata* 2% na ração (grupo 2b).



Fonte: Própria autora.

O exame histopatológico revelou no fígado degeneração vacuolar de hepatócitos, megalocitose e cariomegalia, às vezes com marginação de cromatina associada à invaginação de nuclear, esferoides eosinofílicos, ou, “Councilman bodies”, proliferação biliar, leve e dilatação de sinusoides com perda da arquitetura dos cordões de hepatócitos (Figura 13).

**Figura 13** - A) Fígado de frango. Intoxicação experimental pelas sementes de *C. lanceolata* 2% na ração (grupo 2b). (HE, obj. 40x). B) Degeneração vacuolar, megalocitose, com perda da arquitetura dos cordões de hepatócitos, proliferação biliar, leve, e esferas hialinas (setas) (HE, obj.400x).



Fonte: Própria autora.



A análise das amostras das sementes das duas espécies utilizadas neste estudo revelou a presença de alcaloides tóxicos éster dehidro-pirrolizidínicos (DHPA). A quantificação de alcaloides totais foi feita a partir do peso seco das amostras. *C. lanceolata* apresentou 910 µg/g de DHPA tóxico, ou seja, 0,091% (peso seco), já *C. pallida* apresentou 737 µg/g de DHPA tóxico, ou seja, 0,0737% (peso seco).

As amostras de sangue coletadas para a pesquisa de anticorpos específicos para *Mycoplasma* spp. (ELISA) foram negativas.

## 6 DISCUSSÃO

Através deste estudo foi constatada a toxicidade de sementes de *Crotalaria lanceolata* para frangos que, a partir do sétimo dia de vida receberam as sementes em doses únicas de 15% e 25% e em doses contínuas de 0,4%, 0,8% e 2,5% na ração por 21 e 35 dias e em frangos com idade de 28 dias também nas doses de 1% e 2% na ração durante 20 dias. Sementes de *Crotalaria pallida* demonstraram ser menos tóxicas que *C. lanceolata* e, as doses necessárias para produzir alterações clínicas, lesões macroscópicas e microscópicas foram dose única de 25% e doses contínuas de 0,8% e 2,5% na ração durante 35 dias. Em frangos com idade de 28 dias também demonstrou toxicidade nas doses de 1% e 2% na ração durante 20 dias.

As alterações clínicas observadas em algumas aves intoxicadas tanto por *C. lanceolata* e *C. pallida* foram inapetência, penas arrepiadas e diarreia acastanhada que surgiram a partir da segunda semana de fornecimento das sementes, além de retardo no crescimento. Estas alterações, com excessão da diarreia, foram previamente observadas na intoxicação com *C. spectabilis* (ALLEN et al., 1960; SIMPSON et al., 1963; HATAYDE et al., 1997; PEREIRA et al. 2011), com *C. spectabilis* e *C. striata* (*C. pallida*) (BIERER et al., 1960; KELLY et al., 1961) e com *C. retusa* (HOOPER; SCANLAN, 1977).

Como lesões macroscópicas são descritas edema subcutâneo, ascite, hidropericárdio, coloração amarelada do fígado com hipertrofia e, ou, atrofia (ALLEN et al., 1960; SIMPSON et al., 1963; HATAYDE et al., 1997; PEREIRA et al. 2011), evidenciação do padrão lobular, e vesícula biliar distendida (HOOPER; SCANLAN, 1977). Essas lesões

também foram observadas neste estudo com *C. lanceolata* e *C. pallida*. No entanto, icterícia e hemorragias em serosas e mucosas descritas por Figueredo et al. (1978) e Alfonso et al. (1993) não foram encontradas.

As principais lesões microscópicas, produzidas por *C. lanceolata* e *C. pallida* foram semelhantes, porém com variação na intensidade, e foram mais severas para *C. lanceolata*. A tumefação de hepatócitos, megalocitose e degeneração vacuolar foram frequentemente observadas e estas foram semelhantes às lesões descritas para *C. striata* (*C. pallida*) (BIERER et al., 1960; KELLY et al., 1961). Neste estudo foi constatado também, desorganização dos cordões de hepatócitos. Para as aves que tiveram lesões macroscópicas, no fígado, foi observado também esferoides eosinofílicos (“Councilman bodies”), megalocitose acentuada e invaginação nuclear, lesões essas, também descritas para intoxicação por *C. mucronata* (*C. pallida*) em bovinos (BOGHOSSIAN et al., 2007). Ainda, observou-se com frequência hepatócitos com adensamento de cromatina ao redor da membrana nuclear com nucléolos evidentes e aumentados, de acordo com o que é descrito na intoxicação de aves por sementes de *C. spectabilis* (HATAYDE et al., 1997; PEREIRA et al., 2011). No entanto, Pereira et al., (2011) descrevem também necrose hepática, hematomas, proliferação de tecido conjuntivo e infiltrado inflamatório, o que não foi evidenciado neste estudo.

Fibrose e proliferação de epitélio biliar em intoxicações por *Crotalaria* spp. parecem ser mais evidentes nas espécies equina (NOBRE et al., 2004a,b), bovina (NOBRE, et al., 2004a) e ovina (DANTAS et al., 2004), já nas aves do presente estudo estas alterações foram discretas, o que pode ser atribuído ao tempo de abate das mesmas após o término da ingestão.

Uma característica comum observada na intoxicação por *C. lanceolata* e *C. pallida* nas doses únicas de 15% e 25% chama a atenção. As lesões microscópicas no fígado parecem ter um caráter regressivo, uma vez que, as aves abatidas aos 28 dias de vida, mostraram lesões histológicas como tumefação, degeneração vacuolar de hepatócitos, cariomegalia e invaginação nuclear. Essas lesões não foram observadas em aves que receberam a mesma dosagem abatidas aos 42 dias. Já a dose contínua de 2,5% demonstrou lesões de caráter progressivo tanto na intoxicação por *C. lanceolata* quanto *C. pallida*.

Tanto a intoxicação por folhas verdes quanto por sementes de *C. pallida* provocou quadro de pneumotoxicidade em bovinos (TOKARNIA; DÖBEREINER, 1982; LEMOS et al., 1997; BOGHOSSIAN et al., 2007). Quadro clínico agudo de edema pulmonar foi observado em ovinos com lesões macroscópicas e microscópicas restritas ao sistema respiratório. Também foi constatado que doses diárias não letais de *C. pallida* (0,63 e 1,25g/kg) fornecidas durante 30 dias aos ovinos não provocou efeito cumulativo, já que estes não adoeceram (BORELLI, 2015). Deve-se levar em consideração que os ovinos são mais resistentes a APs do que outras espécies (LUCENA et al., 2010). No presente estudo as lesões pulmonares foram pouco significativas.

As sementes de *C. lanceolata* foram 1,23 vezes mais tóxicas do que *C. pallida* para aves domésticas assemelhando-se a toxicidade de *C. retusa* descritas por Hooper & Scanlan (1977) e de *C. spectabilis* (PERERIRA et al., 2011). Allen et al., (1960) registraram que galinhas intoxicadas com concentrações maiores de 0,3% de sementes de *C. spectabilis* durante 18 dias atingiram 100% de mortalidade. Galinhas intoxicadas com 0,5% de sementes de *C. retusa* com

concentração de monocrotalina variando de 4,0% a 4,4% morreram após o início do fornecimento das sementes, e aos 45 dias, todas as aves estavam mortas (HOOPER; SCANLAN 1977). Outro estudo demonstrou mortalidade das aves por *C. spectabilis* nas dosagens de 0,045% de sementes fornecidas a frangos de um dia, 0,09% fornecidas a frangos de quatro semanas e 0,72% fornecidas a perus, esta última resultando em 100% de mortalidade (SIMPSON et al., 1960). Aves poedeiras alimentadas com 0,02%, 0,04% e 0,06% de sementes de *C. spectabilis* por 28 dias, tiveram 5%, 25% e 40% de mortalidade, respectivamente (PEREIRA et al., 2011).

Em experimentos realizados com *C. pallida*, Kelly et al. (1961) registraram mortalidade de aves na quarta semana de fornecimento de 3% e 6% de sementes na ração. Diaz et al., (2003) relataram mortalidade de aves alimentadas durante 21 dias com as dosagens de 1%, 2% e 3% de sementes na ração. Neste estudo não foram registradas mortes de aves intoxicadas por *C. pallida*, ao contrário do que foi observado com aves intoxicadas por 1% e 2% de sementes de *C. lanceolata*.

Também foi verificada diferença quanto à intensidade das lesões entre frangos do mesmo grupo, fato que pode estar relacionado à diferença de sensibilidade entre indivíduos e, ou, a seletividade do alimento em termos de granulometria.

Aparentemente, a diferença na toxicidade das espécies supracitadas pode estar relacionada ao tipo de DHPA e a quantidade presente em suas sementes, que pode variar de acordo com a época do ano e até mesmo com a dessecação (HURST, 1942) e o tempo de armazenamento.

A concentração de APs determina a toxicidade da planta e, conseqüentemente a evolução aguda ou crônica do quadro de intoxicação.

A monocrotalina, alcaloide pirrolizidínico mais frequentemente isolado de plantas do gênero *Crotalaria* spp.

causa hipertensão pulmonar e hipertrofia ventricular direita, que resulta de um aumento da resistência ao fluxo sanguíneo através dos pulmões, provocada pelo dano pulmonar (WILSON et al., 1992; PAN et al., 1993). As principais alterações são edema e congestão pulmonar com áreas consolidadas no parênquima, provocando lesão intersticial e arteriolar pulmonar, com inflamação, hemorragia e fibrose (NOBRE et al., 1994).

Os APs isolados de *Crotalaria pallida* foram Usaramina, Integerrimina, Nilgirina e Crostastriatina (SMITH; CULVENOR, 1981), sem evidência de conter monocrotalina. No estudo realizado por Diaz et al., (2014), a análise das sementes de *C. pallida* para o teor de DHPA detectou Usaramina e o seu N-óxido, na concentração de alcalóides totais de 0,18% (peso seco). Em 1987, Williams & Molyneux isolaram de amostra de *C. mucronata* (*C. pallida*) uma quantidade total de alcaloides tóxicos de 0,15%. De amostra de *C. lanceolata*, proveniente do Brasil, quantificaram 0,21% de alcaloides tóxicos totais, porém não os identificaram. Neste estudo, a quantificação de alcaloides totais para *C. lanceolata* apresentou 910 µg/g de DHPA tóxico, ou seja, 0,091% (peso seco), já *C. pallida* apresentou 737 µg/g de DHPA tóxico, ou seja, 0,0737% (peso seco). Esta diferença na concentração de DHPA pode explicar a menor gravidade das lesões de *C. pallida* quando comparada com *C. lanceolata*.

## 7 CONCLUSÕES

Sementes de *Crotalaria lanceolata* foram tóxicas para frangos a partir do sétimo dia de vida em doses únicas de 15% e 25% na ração e a partir de 0,4%, 0,8% e 2,5% na ração durante 21 e 35 dias. Em frangos com idade de 28 dias também foi constatada toxicidade nas doses de 1% e 2% na ração durante 20 dias.

Sementes de *Crotalaria pallida* também demonstraram ser tóxicas para frangos, porém em menor grau, na dose única de 25% na ração e nas doses a partir de 0,8% e 2,5% na ração durante 35 dias.

As lesões provocadas em frangos pelas sementes de *C. lanceolata* e *C. pallida* são compatíveis com as lesões provocadas por alcaloides pirrolizidínicos, afetam principalmente o fígado, e são principalmente tumefação, degeneração vacuolar de hepatócitos, desorganização dos cordões de hepatócitos e cariomegalia.

## 8 REFERÊNCIAS

ALFONSO, H.A.; SANCHEZ, L.M.; FIGUEREDO, M. DE LOS ANGELES AND GOMEZ, B.C. **Intoxication due to *Crotalaria retusa* and *C. spectabilis* in chickens and geese.** Veterinary and Human Toxicology Journal. 35:539. 1993.

ALLEN, J.R.; CHILDS, G.R.; CRAVENS, W.W. ***Crotalaria spectabilis* toxicity in chickens.** Proceedings of The Society for Experimental Biology and Medicine. 104: 434-436, 1960.

ANDRADE, D.A.V. de; ORTOLANI, F.A.; MORO, J.R.; MORO, F.V. **Aspectos morfológicos de frutos e sementes e caracterização citogenética de *Crotalaria lanceolata* E. Mey. (Papilionoideae - Fabaceae)** Acta Botanica Brasilica. 22(3): 621-625. 2008.

ANJOS, B.L.; NOBRE, V.M.T.; DANTAS, A.F.M.; MEDEIROS, R.M.T.; NETO, T.S.O.; MOLYNEUX, R.J. & RIET-CORREA, F. **Poisoning of sheep by seeds of *Crotalaria retusa*: Acquired resistance by continuous administration of low doses.** Toxicon. 55:28-32. 2010.

BIERER, B.W.; VICKERS, C.L.; RHODES, W.H.; THOMAS, J.B. **Comparison of the Toxic Effects of *Crotalaria spectabilis* and *Crotalaria giant striata* as complete feed contaminants.** Journal of the American Veterinary Medical Association. 136: 318-322. 1960.

BIONDO, E.; MIOTTO, S.T.S. & SCHIFINO-WITTMANN, M.T. **Citogenética de espécies arbóreas da subfamília Caesalpinioideae - Leguminosae do sul do Brasil.** Ciência Florestal. 15: 241-248. 2005.



BOGHOSSIAN, M.R.; PEIXOTO, P.V.; BRITO, M.F. & TOKARNIA, C.H. **Aspectos clínico-patológicos da intoxicação experimental pelas sementes de *Crotalaria mucronata* (Fabaceae) em bovinos.** Pesquisa Veterinária Brasileira. 27(4):149-156. 2007.

BORELLI, V. **Intoxicação espontânea e experimental por folhas verdes de *Crotalaria pallida* (*mucronata*) em ovinos.** Tese (Doutorado) – Universidade de Estado de Santa Catarina, Centro de Ciências Agroveterinárias, Lages, SC, 53 p., 2015.

CHEEKE, P. R. **Natural toxicants in feeds, forages and poisonous plants.** Danville: Interstate Publishers. 1998.

CHEEKE, P. R. **Toxicity and metabolism of pyrrolizidine alkaloids.** Journal of Animal Science. Champaign. v. 66, p. 2343-2350, 1988.

COSTA, C.; SAMBATARO A.; BALDI S.; MODENA, V.; TODROS, L.; LIBERTUCCI, D.; CONI, F.; FUSARO, E.; REVELLO, F.; MURGIA, A.; RIZZETTO, M.; RECCHIA, S.; BONINO, F.; VERME, G. & ROSINA, F. **Primary biliary cirrhosis: lung involvement.** 15: 196-201, 1995.

CULVENOR, C.C.J.; EDGAR, J.A.; JAGO, M.V.; OUTERIDGE, A.; PETERSON, J.E.; SMITH, L.W. **Hepato- and pneumotoxicity of pyrrolizidine alkaloids and derivatives in relation to molecular structure.** Chemo-Biological Interactions Journal. 12: 299-324. 1976.

DANTAS, A.F.M.; NOBRE, V.M.T.; RIET-CORREA, F.; TABOSA, I.M.; JÚNIOR, G.S.; MEDEIROS, J.M.; SILVA, R.M.N.; SILVA, E.M.N.; ANJOS, B.L. & MEDEIROS, J.K.D. **Intoxicação crônica espontânea por *Crotalaria retusa***

**(Fabaceae) em ovinos na região do semiárido Paraibano, Brasil.** Pesquisa Veterinária Brasileira. 24 (Supl.):18-19. 2004.

DIAZ, G.J.; ALMEIDA, L.X.; GARDNER, D.R. **Effects of dietary *Crotalaria pallida* seeds on the health and performance of laying hens and evaluation of residues in eggs.** Research in Veterinary Science Journal. 97(2):297-303. Oct. 2014.

DIAZ, G.J.; ROLDÁN, L.P.; CORTÉS, A. **Intoxication of *Crotalaria pallida* seeds to growing broiler chicks.** Veterinary and Human Toxicology Journal. 45(4):187-189. Aug. 2003.

FIGUEREDO, M.L.A.; RODRIGUES, I.; ALFONSO, H.A. **Patomorfologia de la intoxicacion experimental aguda por *Crotalaria retusa* y *Crotalaria spectabilis* em pollos.** Revista Cubana de Ciências Veterinárias, v. 18. n. 112. p. 63-71. 1987.

FLORES, A.S. & MIOTTO, S.T.S. **Aspectos fitogeográficos das espécies de *Crotalaria* L. (Leguminosae – Faboideae) na região Sul do Brasil.** Acta Botanica Brasilica, 19(2): 245-249. 2005.

FLORES, A. S. ***Crotalaria* in Lista de Espécies da Flora do Brasil.** Jardim Botânico do Rio de Janeiro. Disponível em: <<http://floradobrasil.jbrj.gov.br/jabot/floradobrasil/FB22902>>. Acesso em: 17 Jan. 2015.

FU, P.P.; XIA, Q.; LIN, G. & CHOU, M.W. **Pyrrolizidine alkaloids: genotoxicity, metabolism enzymes, metabolic activation and mechanisms.** Drug Metabolism Reviews. 36:1-55. 2004.

GARCIA, J.M.; KAWAKITA, K.; MIOTTO, S.T.S.; SOUZA, M.C. de. **O gênero *Crotalaria* L. (Leguminosae, Faboideae, Crotalarieae) na Planície de Inundação do Alto Rio Paraná, Brasil.** Revista brasileira de Biociências. Porto Alegre. v. 11, n. 2, p. 209-226, abr./jun. 2013.

HATAYDE, M.R.; BERCHIERI JUNIOR, A.; ALESSI, A.C.; CURTARELLI, S.M. **Estudo experimental sobre a intoxicação de *Gallus gallus domesticus* com sementes de *Crotalaria spectabilis*. I - Efeito em aves na fase inicial de crescimento.** Brazilian Journal of Veterinary Research and Animal Science. São Paulo. v. 34, n. 6, p. 332-336, 1997a.

HATAYDE, M.R.; BERCHIERI JUNIOR, A.; ALESSI, A.C.; CURTARELLI, S.M. **Estudo experimental sobre a intoxicação de *Gallus gallus domesticus* com sementes de *Crotalaria spectabilis*. II- Efeito em aves na fase final de crescimento.** Arquivo Brasileiro de Medicina Veterinária e Zootecnia, v.49, n.2, p.239-249, 1997b.

HOOPER, P.T.; SCANLAN, W.A. ***Crotalaria retusa* poisoning of pigs and poultry.** Australian Veterinary Journal. 53:109-114. 1977.

HONÓRIO JÚNIOR, J.E.R; SOARES, P.M.; MELO, C.L. de; ARRUDA FILHO, A.C.V.; SENA FILHO, J.G.; BARBOSA FILHO, J.M., SOUSA, F.C.F.; FONTELES, M.M.F.; LEAL, L.K. de A.; QUEIROZ, M.G.R. de; VASCONCÊLOS, S.M.M. **Atividade farmacológica da monocrotalina isolada de plantas do gênero *Crotalaria*.** Revista Brasileira de Farmacognosia. 20(3): 453-458. 2010.

HURST, E. **The Poison Plants of New South Wales.** N.S.W. Poison Plants Committee, Sidney, p. 155-158. 1942.

JONES, T.C.; HUNT, R.D. & KING N.W. **Veterinary Pathology**. 6<sup>th</sup> ed. Williams and Wilkins, Baltimore. 1997.

KELLY, J.W.; BARBER, C.W.; PATE, D.D.; HILL, C.H. **Effect of feeding *Crotalaria* seed to young chickens**. Journal of the American Veterinary Medical Association, v. 139, n. 11, p. 1215-7. 1961.

KISSMANN, K.G. **Plantas infestantes e nocivas**. 2 ed. São Paulo: Basf. Tomo II, p. 864-865, 870-872. 978 p. 1999.

LEMOS, R.A.A.; DUTRA, I.S.; SOUZA, G.F.; NAKAZATO, L.; BARROS, C.S.L. **Intoxicação espontânea por *Crotalaria mucronata* em bovinos em Minas Gerais**. Arquivos do Instituto Biológico, São Paulo, Suplemento. v. 64, p. 43, 1997.

LIST, G.R.; SPENCER, G.F.; HUNT, W.H. **Toxic weed seed contaminants in soybean processing**. Journal of the American Oil Chemists' Society. 56, 706–710. 1979.

LORENZI, H. **Plantas daninhas do Brasil: terrestres, aquáticas, parasitas, tóxicas e medicinais**. 4. ed. Nova Odessa, SP: Instituto Plantarum. 2008. p. 273.

LOUREIRO, A.P.M.; DI MASSIO, P.; MEDEIROS M.H.G. **Formação de adutos exocíclicos com bases de DNA: implicações em mutagênese e carcinogênese**. Química Nova. 25(5): 777-793. 2002.

LUCENA, R.B.; RISSI, D.R.; MAIA, L.A.; FLORES, M.M.; DANTAS, A.F.M.; NOBRE, V.M. da T.; RIET-CORREA, F.; BARROS, C.S.L. **Intoxicação por alcaloides pirrolizidínicos em ruminantes e equinos no Brasil**. Pesquisa Veterinária Brasileira. 30 (5): 447-452, maio 2010.

MAIA, L. A., **Intoxicação por *Crotalaria retusa* em pequenos ruminantes** / Lisanka Angelo Maia – Dissertação (Mestrado em Medicina Veterinária – Centro de Saúde e Tecnologia Rural, Universidade Federal de Campina Grande). – Patos - PB: CSTR, UPGMV, 2013. 34f

MATTOCKS, A.R. **Toxicology of pyrrolizidine alkaloids in animal**. In: Mattocks, A.R. *Chemistry and toxicology of pyrrolizidine alkaloids*. New York: Academic Press, p. 191-219. 1986.

MATTOS, P.L.P. & DANTAS J.L.L. **Utilização do cultivo da mandioca consorciada com feijão**. Cruz das Almas, Editora Embrapa. 1981.

NOBRE, V.M.T.; DANTAS, A.F.M.; RIET-CORREA, F.; BARBOSA FILHO, J.M.; TABOSA, I.M. & VASCONCELOS, J.S.V. **Acute intoxication by *Crotalaria retusa* in sheep**. *Toxicon*. 45:347-352. 2005.

NOBRE, D.; DAGLI, M.L.Z. & HARAGUCHI, M. ***Crotalaria juncea* intoxication in Horses**. *Veterinary and Human Toxicology Journal*. 36:445-448. 1994.

NOBRE, V.M.T.; RIET-CORREA, F.; BARBOSA FILHO, J.M.; TABOSA, I.M. & VASCONCELOS, J.S. **Intoxicação por *Crotalaria retusa* (Fabaceae) em eqüídeos no semiárido da Paraíba**. *Pesquisa Veterinária Brasileira*. 24:132-143. 2004a.

NOBRE, V.M.T.; RIET-CORREA, F.; DANTAS, A.F.M.; TABOSA, I.M.; Medeiros, R.M.T. & Barbosa Filho, J.M. **Intoxication by *Crotalaria retusa* in ruminants and equidae in the state of Paraíba, northeaster Brazil**. p.275-279. In: Acamovich T., Stewart C.S. & Pennycott T.W. (Eds), *Plant*

Poisoning and Related Toxins. CAB International, Glasgow, UK. 2004b.

PAN, L.C.; WILSON, D.W.; LAMÉ, M.W.; et al.: **COR pulmonale is caused by monocrotaline and dehydromonocrotaline, but not by glutathione or cysteine conjugates of dehydropyrrolizidine.** Toxicology and Applied Pharmacology. 118: 87-97, 1993.

PEREIRA, W.A.B.; HATAYDE, M.R.; GODOY, G.S.; ALESSI, A.C.; BERCHIERI JUNIOR, A. **Clinical and pathological changes of laying hens (*Gallus gallus domesticus*) experimentally poisoned by *Crotalaria spectabilis* seeds (Leg. *Papilionoideae*)** ARS Veterinaria 27, 45-50. 2011.

PETERSON, J.E.; CULVENOR, C.C.J. **Hepatotoxic pyrrolizidine alkaloids.** In: Keeler RF, Tu AT, eds. Handbook of natural toxins. Vol 1. Plant and fungal toxins. New York: Marcel Dekker. p. 637-671. 1983.

POLHILL, R.M. **Crotalaria in Africa and Madagascar.** Rotterdam, A. A. Balkeama Ed. 1982.

PROPHET, E.B.; MILLS, B.; ARRINGTON, J.B.; SOBIN, L.H. **Laboratory methods in histotechnology. Armed Forced Institute of Pathology.** American Registry of Pathology, Washington. 1992. 279p.

QUEIROZ, G.R.; RIBEIRO, R.C.L.; FLAIBAN, K.K.M.C.; BRACARENSE, A.P.F.R.L.; LISBÔA, J.A.N. **Intoxicação espontânea por *Crotalaria incana* em bovinos no norte do estado do Paraná.** Semina: Ciências Agrárias, Londrina, v. 34, n. 2, p. 823-832, 2013.

RADOSTITS, E.M.; GAY, C.C.; BLOOD, D.C.; HINCHCLIFF, K.W. **Veterinary medicine**. 10th ed. London: Saunders, 2007. 2065 p.

RIET-CORREA, F.; CARVALHO, K.S.; DANTAS, A.F.M.; MEDEIROS, R.M.T. **Spontaneous acute poisoning by *Crotalaria retusa* in sheep and biological control of this plant with sheep**. *Toxicon*, v. 58, n. 6-7, p. 606-609. 2011.

SIMPSON, C.F.; WALDROUP, P.W.; HARMS, R.H. **Pathologic changes associated with feeding various levels of *Crotalaria spectabilis* seeds to poultry**. *Journal of the American Veterinary Medical Association*. v. 142, n. 3. p. 264-71. 1963.

SMITH, L.W.; CULVENOR, C.C.J. **Plant Sources of Hepatotoxic Pyrrolizidine Alkaloids**. *Journal of Natural Products*, 44(2), 129–152. 1981.

SOUZA, A.C.; HATAYDE, M.R. & BERCHARA, G.H. **Aspectos patológicos da intoxicação de suínos por sementes de *Crotalaria spectabilis* (Fabaceae)**. *Pesquisa Veterinária Brasileira*. 17(1): 12-18. 1997.

SPINOSA, H.S.; GÓRNIK, S.L.; PALERMO-NETO, J. **Toxicologia Aplicada à Medicina Veterinária**. São Paulo: Manole. 2008. 942p.

STEGELMEIER, B.L.; EDGAR, J.A.; COLEGATE, S.M.; GARDNER, D.R.; SCHOCH, T.K.; COULOMBE, R.A. AND MOLYNEUX, R.J. **Pyrrolizidine alkaloids plants, metabolism and toxicity**. *Journal of Natural Toxins*. 8:95-116. 1999.

TOKARNIA, C.H. & DÖBEREINER, J. **Intoxicação experimental por *Crotalaria mucronata* (Leg. Papilionoideae) em bovinos.** Pesquisa Veterinária Brasileira. 2(2): 77-85. 1982.

TOKARNIA, C.H. & DÖBEREINER, J. **Intoxicação experimental por *Crotalaria anagyroides* (Leg. Papilionoideae) em bovinos.** Pesquisa Veterinária Brasileira. 3(4): 115-123. 1983.

TOKARNIA, C.H.; DÖBEREINER, J.; PEIXOTO, P.V. **Plantas Tóxicas do Brasil.** Editora Helianthus, Rio de Janeiro. 2012. 310 p.

TORRES, M.B.A.M.; SALLES, M.W.S.; HEADLEY, S.A. & BARROS, C.L.S. **Intoxicação experimental por sementes de *Crotalaria spectabilis* (Leguminosae) em suínos.** Ciência Rural 27(2): 307-312. 1997.

TRIGO, J.R. **Effects of pyrrolizidine alkaloids through different trophic levels.** Phytochemistry Reviews. Volume 10, Issue 1, pp 83-98. March 2011.

UBIALI, D.G.; BOABAID, F.M; BORGES, N.A.; CALDEIRA, F.H.B.; LODI, L.R.; PESCADOR, C.A.; SOUZA, M.A.; COLODEL, E.M. **Intoxicação aguda com sementes de *Crotalaria spectabilis* (Leg. Papilionoideae) em suínos.** Pesquisa Veterinária Brasileira. v. 31, n.4, p.313-318, 2011.

WIEDENFELD H, EDGAR, J. **Toxicity of pyrrolizidine alkaloids to humans and ruminants.** Phytochemistry Reviews, 10(1): 137-151. 2011.

WILSON, D.W.; SEGALL, H.J.; PAN, L.C.; LAMÉ, M.W.; ESTEP, J.E.; MORIN, D. **Mechanisms and pathology of**



**monocrotaline pulmonary toxicity.** Critical Reviews in Toxicology. 22:307-325. 1992.

**WILLIAMS, M.C.; MOLYNEUX, R.J. Occurrence, concentration, and toxicity of pyrrolizidine alkaloids in *Crotalaria* seeds.** *Weed Science, Champaign.* v. 35, n. 4, p. 476-481, 1987.