# O USO DE DIFERENTES BIOMATERIAIS NANOESTRUTURADOS E DE CÉLULAS TRONCO MESENQUIMAIS APLICADOS POR MEIO DE UM SISTEMA GUIADO EM CALVÁRIA DE COELHOS (*ORYCTOLAGUS CUNICULUS)*- ESTUDO IN VIVO

Leonardo Deschamps Fernandes[1], Lívia Gonçalves da Silva Valente[2], Aury Nunes de Moraes[3].

[1]Acadêmico do Curso de Medicina Veterinária CAV - bolsista PIVIC/UDESC
[2]Doutoranda em Ciência Animal do CAV
[3]Orientador do Departamento de Medicina Veterinária CAV – aury.moraes@udesc.br

Palavras- Chave: Biomateriais. Células Tronco. Coelhos.

Os biomateriais, aparecem como alternativas ao uso de enxertos ósseos. A técnica considerada padrão ouro atualmente é o enxerto autógeno (retirado do próprio paciente). Porém, esta técnica apresenta algumas limitações, como tamanho no do defeito, quantidade de material a ser enxertado e até mesmo o procedimento cirúrgico necessário. Buscando uma alternativa ao enxerto ósseo, trabalhos citam a vantagem de utilizar biomateriais nanoestruturados pois apresentam propriedades físicas, químicas e biológicas superiores aos biomateriais convencionais. Esses biomateriais associados células tronco dão suporte ao desenvolvimento de células ósseas gerando uma menor rejeição pelo paciente, melhor recuperação pós-cirúrgica e menor alteração estrutural do paciente. Além do mais, quando utilizados os biomateriais nanoestruturados e de matriz de Fosfato de Cálcio, há um destaque na semelhança com a apatita óssea. O presente estudo teve como objetivo avaliar o comportamento *in vitro e in vivo* , no processo de cicatrização óssea, dos biomateriais granulados microporosos de HA/$ZrO_2$ a 5% , HA/TCPβ 60/40 e BIO-Oss® com a associação de células-tronco mesenquimais e/ou coágulo, para a neoformação óssea e osteointegração em defeitos ósseos de calvárias de coelhos. Esse estudo foi submetido ao Comitê de ética e experimentação animal- da UDESC e obteve aprovação sob o protocolo número 8680290418. Para o estudo 16 coelhos, machos castrados, mestiços, da raça New Zeland, com 10 meses e 4 Kg de peso médio foram divididos aleatoriamente em três grupos de 8 indivíduos (G60 e G90 dias). Durante 30 dias ambientados em uma baia e em gaiolas individuais. Neste período coletado sangue que atestou higidez dos mesmos e ainda aplicação de antiparasitário injetável (Ivermectina 1%, 0,4mg⁄Kg, SC). Recebiam ração peletizada, própria a espécie e vegetais duas vezes ao dia, além de água à vontade. A limpeza da baia, realizada semanalmente com a troca de maravalha do piso a 60 cm das gaiolas. No dia anterior ao procedimento procedeu-se a tricotomia da porção dorsal do crânio e das orelhas a fim de se coletar sangue da artéria auricular para obtenção do PRP e acesso à veia auricular para medicações no trans-operatório. O jejum foi de 4 horas de sólido, não sendo necessário o hídrico. No dia do procedimento, os animais previamente identificados receberam medicação pré-anestésica composta de Cetamina 10mg⁄Kg, Midazolam 2mg⁄Kg e Morfina 2,0 mg⁄Kg IM e 15 minutos após canulou-se da artéria central auricular, para retirada de sangue arterial para misturar com o biomaterial no grupo coagulo. O acesso venoso, da veia lateral para manutenção da fluidoterápia 5ml/kg/h com ringer lactato. A manutenção da anestesia foi realizada através de uma mascara laríngea utilizando isoflurano a 1.0 CAM diluido em oxigênio à 100%. Na região do implante foi associado também anestesia local com lidocaína 2% na dose 7mg/kg. Trinta minutos antes profilaxia com Enrofloxacino 2,5%, na dose de 10mg⁄Kg. Os animais posicionados em decúbito eternal e realizado incisão magistral da crista sagital. A calvária exposta foi dividida em três quadrantes longitudinais e padronizada em todos os animais, onde em cada um dos quadrantes foram colocados os referidos materiais. Nos dois grupos, G60 e G90 dias, tiveram células troncos mesenquimais sob controle rigoroso de purificação pelo laboratório Bio-

cell - Brasília. que foram acrescido ao biomaterial. e o coágulo (controle). As guias foram preenchidas com a mistura e fixadas à calvária através de parafusos de aço inoxidável de 10mm. Ao fim, dermorrafia padrão Wolf com nylon 3-0, retirado em 10 dias. Após o procedimento receberam antibiótico (Enrofloxacino 2,5%, 10mg⁄Kg, IM, BID, 5 dias), analgésicos (Tramadol 6mg⁄Kg e Dipirona 25mg⁄Kg, SC, TID, 3 dias) e antinflamatório (Meloxicam 0,2%, 2mg⁄Kg, SID, 3 dias) e seguiu-se o manejo dos animais até o término do período de cada grupo, quando foram submetidos à eutanásia (Cetamina 20mg⁄Kg, Midazolam 2mg⁄Kg IM, Propofol 5mg⁄Kg EV e KCl 19,1% EV) e as calvárias coletadas e armazenadas em formol a 10% por 7 dias, quando retirou-se as guias e mais 7 dias em formol e então seccionadas e enviadas às análises histológicas, microscopia de varredura e histomorfometria. Até o presente momento Foram utilizados 2 grupos de 8 animais submetidos a dois tratamentos com 3 biomateriais diferentes (HA/$ZrO_2$ a 5% , HA/TCPβ 60/40 e BIO-Oss®). Os tratamentos consistiram de um biomaterial associado a coágulo (T1), um biomaterial associado a células tronco e coágulo (T2) e um biomaterial associado apenas a células tronco (T3). sendo que até o presente apenas T1 e o T2 foram realizados O esquema de distribuição dos tratamentos é apresentado na Figura 1. Em cada grupo, o desenvolvimento ósseo gerado por um biomaterial diferente esta sendo analisando não tendo ainda os resultados da histologia, histomorfometria e Microscopia de varredura. Os resultados macroscópicos das calvárias após a retirada das guias mostra em ambos os grupos sinais de uma boa osteointegração dos materiais utilizados neste estudo o que mostra viabilidade do uso de células tronco com a associação dos biomateriais.

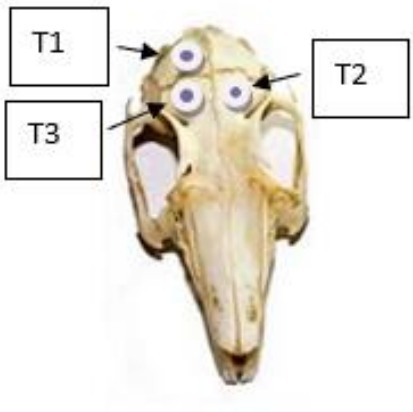


**Fig. 1** *Esquema de distribuição das calvárias nos animais.*

.